На правах рукописи

ПОДУРАР СТАНИСЛАВ АЛЕКСАНДРОВИЧ

ИННОВАЦИОННЫЙ МЕТОД ЛЕЧЕНИЯ ВРОЖДЕННЫХ МЕЛАНОЦИТАРНЫХ НЕВУСОВ У ДЕТЕЙ ЛАЗЕРНЫМ ИЗЛУЧЕНИЕМ

3.1.11. Детская хирургия

Автореферат
диссертации на соискание ученой степени
кандидата медицинских наук

Москва, 2026

Работа выполнена в Государственном бюджетном учреждении здравоохранения города Москвы «Научно-исследовательский институт неотложной детской хирургии и травматологии – Клиника доктора Рошаля» Департамента здравоохранения города Москвы

Научный руководитель: **Брянцев Александр Владимирович**

кандидат медицинских наук

Официальные оппоненты:

Доктор медицинских наук, доцент, профессор кафедры детской хирургии им. академика Ю. Ф. Исакова ИМД ФГАОУ ВО РНИМУ им. Н. И. Пирогова ФМБА России — **Чундокова Мадина Арсеновна**

Доктор медицинских наук, доцент, профессор кафедры детской хирургии ФГБОУ ВО «Казанский государственный медицинский университет» Минздрава России — **Нурмеев Ильдар Наилевич**

Ведущая организация:

Федеральное государственное бюджетное образовательное учреждение высшего образования «Воронежский государственный медицинский университет имени Н.Н. Бурденко» Министерства здравоохранения Российской Федерации

Защита диссертации состоится «____» _____2027 г. в «____» часов на заседании диссертационного совета 21.1.026.01 при ФГАУ «НМИЦ здоровья детей» Минздрава России по адресу: 119991, Россия, г. Москва, Ломоносовский проспект, 2, стр.1

С диссертацией можно ознакомиться в библиотеке ФГАУ «НМИЦ здоровья детей» Минздрава России по адресу: 119991, Россия, г. Москва, Ломоносовский проспект, 2, стр.1 и на сайте http://www.nczd.ru

Автореферат разослан «____ »_____2026 г.

Ученый секретарь диссертационного совета
Доктор медицинских наук, профессор РАН **Винярская Ирина Валериевна**

ОБЩАЯ ХАРАКТЕРИСТИКА ДИССЕРТАЦИОННОЙ РАБОТЫ

Актуальность исследования

Пигментный невус (ПН) – образование кожи, которое состоит из пигментных клеток-меланоцитов, придающих ему коричневый цвет (Червонная Л.В., 2016; Mir A., Agim N.G., 2019). Врождённые крупные и гигантские невусы появляются из-за мутации генов, которые отвечают за синтез белков NRAS и KRAS, что происходит в первые три месяца беременности (Wei B., Yu Q., 2025). У 2% новорожденных встречаются врожденные ПН, приобретенные образования выявляют у 75% пациентов (McLaughlin M.R., O'Connor N.R., 2008; Krengel S., Scope A., 2013). В мире, учитывая фототип кожи, новорожденные дети имеют 1 или более пигментных образований, частота варьируется от 2% до 9% случаев выявления (Воронина В. Р., 2019).

ВМН разделяют на малые, средние, большие или гигантские в зависимости от предполагаемого максимального диаметра поражения во взрослом возрасте (Tan S., Hu H., Xin X., 2025). Малые и средние формы ВМН могут встречаться у 2% новорожденных, врожденные гигантские пигментные невусы (ВГПН) в разных странах мира встречаются в 1 случае на каждые 20 тысяч — 500 тысяч новорожденных (Кузнецова И.А., Яременко С.А., 2025). Учитывая размеры, их подразделяют на четыре вида: малые имеют диаметр менее 1,5 см, в то время как средние ВМН варьируются от 1,5 до 19,9 см. Большие или гигантские новообразования достигают 20 см и более. Коэффициент масштабирования, применяемый для оценки предполагаемого размера ВМН у взрослых, зависит от анатомического расположения опухоли: при расположении на голове прогнозируется увеличение в 1,7 раза, на нижней конечности — в 3,3 раза, а на верхней конечности и туловище — в 2,8 раза (Krengel S, Scope A., 2013).

ВМН могут определяться в разных локализациях тела ребенка, покрывают обширные области кожи, создают множество психосоциальных, эстетических и одновременно медицинских трудностей для человека. В таких случаях необходимо рассмотреть возможность применения и поиска инновационных способов лечения этих образований (Singh O.P., Kumar V., 2021). Повреждение их вещами повседневного использования (23,2%), долгое пребывание на солнце (64,9%) и другие факторы приводят к различным осложнениям. Вопрос удаления ВМН рекомендовано решить в детском возрасте (Singh O. P., V. Kumar, 2021).

У существующих методов лечения есть существенные недостатки. Некоторые из них демонстрируют недостаточную эффективность: от 6 % до 41% пациентов не удовлетворены заключительным результатом лечения (Ersen B., Akın S., 2014; Tan S., Hu H., Xin X., 2024). С целью удаления применят лазеры с различными длинами волн (λ): полупроводниковые устройства (λ) от 694 до 755 нм, (λ) 1064 нм; газовые устройства (λ) 10,6 мкм, с активной средой газа CO_2 (диоксид углерода) (Hong K.T., Lim J.M., Lee S.E, 2017). В современных литературных источниках есть информация о применении лазерного излучения (ЛИ) (λ) 0,45 мкм (С.А. Подурар, Н.Е. Горбатова, 2023). Отдельные исследователи фиксируют положительные результаты использования импульсно-периодического CO_2 лазера инфракрасного лазерного излучения (ИК ЛИ) (λ) 10,6 мкм (Gorbatova N. E., Zolotov S. A., 2013). Исследования для удаления пигментных тканей не проводились.

Лечение ВМН у детей представляет собой важную и актуальную задачу в современной медицине. Инновационный лазерный способ лечения, предполагающий использование ЛИ для прогнозируемого термического эффекта на коже позволяет точно и радикально удалять пигментные образования, занимающие значительные по площади участки. Улучшены результаты лечения ВМН, метод внедрен в клиническую практику детского хирурга.

Степень разработанности темы исследования

Учёные из России и других стран активно занимаются изучением причин возникновения, диагностики, механизмов развития, структурных изменений и новых методов удаления ВМН.

Публикации, посвящённые изучению ЛИ (λ) 0,45 мкм, проводятся крайне редко и носят экспериментальный характер, некоторые авторы (Козырева Е.Е., Шамкина П.А., 2021) отметили результаты воздействия in vitro на охлажденных препаратах мышц курицы. Отдельные исследователи (Золотов С.А., 2013) отметили характеристики термических повреждений ИК ЛИ (λ) 10,6 мкм импульсно-периодического излучения CO_2 лазера. Тем не менее, детальные исследования усовершенствованных методик указанным ЛИ для лечения детей с ВМН не проводились. В современном медицинском сообществе всё ещё существует высокий интерес к разработке эффективных подходов к лечению различных форм ВМН. Среди зарубежных экспертов в этой

области также работают специалисты (Tyagi A., Singh O.P., Kumar M.K., 2020). Значительный вклад в изучение технологий применения ЛИ для лечения ВМН внесли отечественные специалисты (Доронин В.А., 2004, Горбатова Н.Е., 2022) и другие исследователи.

В рамках проведённого научного проекта были задействованы инновационные лазерные медицинские методики, которые продемонстрировали существенное повышение эффективности лечения врожденных пигментных образований. После предварительно проведенного экспериментального исследования был сформирован и апробирован передовой подход удаления — оптимизированная лазерная методика лечения детей с ВМН.

Цель исследования – улучшить результаты лечения врожденных меланоцитарных невусов у детей путем использования инновационных лазерных технологий.

Задачи исследования

1. Определить путем экспериментального исследования на различных биологических моделях параметры лазерного излучения (λ) 0,45 мкм инфракрасного лазерного излучения (λ) 10,6 мкм для эффективного удаления врожденных меланоцитарных невусов.
2. Разработать методику клинического использования лазерного излучения для удаления врожденных меланоцитарных невусов.
3. Разработать лечебно-диагностический алгоритм использования инновационных лазерных технологий у детей с врожденными меланоцитарными невусами.
4. Определить клиническую и эстетическую эффективность инновационной методики применения лазерного излучения для лечения врожденных меланоцитарных невусов у детей.

Научная новизна исследования

Впервые экспериментально обоснованы необходимые параметры для прецизионного и радикального удаления пигментных тканей ВМН:

- «синего» (λ) 0,45 мкм лазерного излучения: в импульсном режиме, диапазон мощности от 3,0 Вт до 10,0 Вт; время воздействия – 0,5 сек, время между импульсами 0,25 сек;
- инфракрасного лазерного излучения (λ) 10,6 мкм импульсно-периодического CO_2-лазера: энергия в импульсе от 20 мДж до 40 мДж, постоянная частота 20 Гц.

Впервые изобретен инновационный лазерный метод использования лазерного излучения (λ) 0,45 мкм и инфракрасного (λ) 10,6 мкм импульсно-периодического CO_2-лазера, состоящий из двух технических аспектов: послойного удаления и иссечения отдельных пигментных элементов, обеспечивающих прецизионное и радикальное лечение ВМН. Патент РФ на изобретение RU 2 820 879 от 11.06.2024 г.

Впервые удалось подтвердить клиническую и эстетическую эффективность инновационного лазерного метода для удаления врождённых меланоцитарных невусов у детей.

Практическая и теоретическая значимость диссертационного исследования

Научная и практическая ценность исследования заключается в том, что применение усовершенствованной лазерной технологии позволяет добиться значительного прогресса в лечении детей с ВМН. Разработанный метод гарантирует эффективное и точное удаление пигментированных тканей поражённой области без риска повторного появления патологии. При этом кожные структуры, находящиеся под участком воздействия, остаются неповреждёнными, а кожа восстанавливается без образования рубцов.

Полученные в ходе исследования результаты обладают высоким научно-практическим потенциалом и найдут широкое применение в практике детской хирургии.

Методология, методы исследования

Исследовательская работа разделена на две части: экспериментальный и клинический раздел.

В рамках экспериментальной медико-биологической части диссертационного исследования был изучен значительный объём биологического материала. В условиях **in vitro** были проанализированы 24 образца охлаждённых препаратов печени и мышечной ткани двух мини-свиней. Также было проведено исследование 12 макроскопических препаратов и 72 соответствующих гистологических образцов. В рамках исследований **in vivo** были изучены образцы кожи 14 живых лабораторных крыс и четырёх мини-свиней с пигментированной кожей. Всего было проанализировано 126 макропрепаратов и 756 гистопрепаратов. В ходе экспериментов был детально изучен характер и глубина воздействия на ткани, а также исследованы процессы регенерации повреждённых участков на разных сроках, в результате определены необходимые параметры

режимов лазерных излучений «синего» (λ) 0,45 мкм и инфракрасного (λ) 10,6 мкм импульсно-периодического CO_2-лазера. На основе полученных данных сформирована экспериментальная модель с применением исследуемых длин волн для радикального удаления врожденных меланоцитарных невусов у детей. В ходе работы была проведена **клиническая часть исследования**, в котором приняли участие достаточное для статистической значимости количество пациентов. В группе испытуемых было 50 детей с разными формами ВМН. Исследование было организовано в соответствии с подходами доказательной экспериментальной и клинической медицины. Результаты лечения детей с ВМН оценивались на основе клинической и эстетической эффективности.

Положения диссертационного исследования, выносимые на защиту

1. В ходе экспериментального медико-биологического исследования были определены оптимальные параметры лазерного излучения для эффективного удаления пигментных тканей различной глубины. Для этого использовались «синее» лазерное излучение с длиной волны 0,45 мкм и инфракрасное излучение импульсно-периодического CO_2-лазера с длиной волны 10,6 мкм. На основе оптимальных параметров был разработан усовершенствованный метод лечения, который позволяет точно и радикально удалять поражённые пигментом ткани.

2. Применение комбинированного лазерного воздействия, включающего «синее» излучение с длиной волны 0,45 мкм и инфракрасное излучение CO_2-лазера с длиной волны 10,6 мкм, представляет собой высокоэффективный метод удаления ВМН у детей.

3. Усовершенствованный метод удаления пигментных тканей с использованием «синего» лазера (λ = 0,45 мкм) и инфракрасного излучения импульсно-периодического CO_2-лазера (λ = 10,6 мкм) демонстрирует значительное преимущество перед другими хирургическими подходами в лечении ВМН у детей, обеспечивая высокую точность и радикальность вмешательства.

Внедрение результатов исследования

Диссертационные данные, результаты исследований успешно интегрированы в клиническую деятельность. Их применяют специалисты отдела детской хирургии и Консультативно-диагностического отделения ГБУЗ «Научно-исследовательский институт неотложной детской хирургии и травматологии – Клиника доктора Рошаля» Департамента здравоохранения города Москвы. Метод внедрен и используется в хирургическом отделении ГБУЗ «Детская городская клиническая больница №9 им. Г.Н. Сперанского» Департамента здравоохранения города Москвы.

Комитет по биомедицинской этике ГБУЗ «НИИ НДХиТ – Клиника доктора Рошаля» одобрил оба раздела диссертационного исследования, зафиксировано в протоколе № 7 от 15 ноября 2021 года.

Степень достоверности и апробация результатов

С учётом основополагающих принципов доказательной медицины, таких как масштабные экспериментальные и клинические исследования, широкий спектр диагностических процедур и чёткое определение критериев включения и исключения, можно утверждать, что результаты проведённого исследования обладают высокой степенью достоверности. Они соответствуют заранее разработанному плану и решают поставленные задачи. После того как все необходимые данные были собраны, они подверглись тщательному анализу. На основе полученных результатов были сформулированы ключевые положения, сделаны выводы и даны практические рекомендации.

Апробация результатов исследования

Результаты настоящей работы представлены на: 02.07.2024 г. 21st international conference laser optics ICLO 2024, Saint-Petersburg; 19.04.2024 г. на 7-й научно-практической конференции молодых специалистов медицинских организаций департамента здравоохранения г. Москвы: инновационные технологии в оказании экстренной и плановой медицинской помощи, г. Москва; 18.09.2023-21.09.2023 на 30–й международной конференции по передовым лазерным технологиям «ALT23», г. Самара; 16.06.2023 г на научно-практической конференции с международным участием «Лазерная медицина в России: прошлое, настоящее, будущее»; 17.02.2023 года на XI Всероссийский научно-практическом форуме с международным участием «Неотложная детская хирургия и травматология», г. Москва; 16.06.2023 г на научно-практической конференции с международным участием «Лазерная медицина в России: прошлое, настоящее, будущее»; 23.12.2021 г. на заседании общества детских хирургов № 616; 23.11.2022 г на VIII Московском Городском Съезде педиатров с межрегиональным и международным участием.

Соответствие диссертации паспорту специальности

Положения диссертации соответствует пункту 4 паспорта специальности – 3.1.11. Детская хирургия (медицинские науки).

Научные публикации

В рамках исследования по теме диссертации были подготовлены и опубликованы 15 научных работ, в том числе 4 статьи в рецензируемых журналах, входящих в перечень ВАК Российской Федерации, в том числе 1 патент на изобретение, зарегистрированный в Российской Федерации.

Вклад автора в работу

В своей диссертационной работе автор глубоко изучил вопрос терапии разнообразных форм ВМН у детей. Он определил ключевые аспекты лечения этого заболевания, проанализировал возможные осложнения после операций, в том числе с применением лазерной технологии, и самостоятельно осуществлял диагностику и терапию пациентов. Автор лично обработал и проанализировал полученные данные, что позволило ему чётко сформулировать цель своего диссертационного исследования. В процессе работы он освоил новейшие методы лечения с использованием лазера и провёл масштабную экспериментальную работу по своей теме. Роль автора в исследовании была ведущей и охватывала все этапы работы: от определения задач и сбора экспериментальных и клинических данных до обсуждения результатов, участия в научных публикациях, докладах и других мероприятиях. Кроме того, автор способствовал внедрению полученных результатов в клиническую практику детской хирургии.

Структура и объем диссертационного исследования

Диссертация представлена в виде документа, содержащего 160 страниц машинописного текста. В работе есть все необходимые разделы: введение, анализ литературных источников, описание материалов и методов исследования, изложение результатов, полученных на основе собственных данных, заключение, выводы, практические рекомендации и библиографический список. Исследование дополнено наглядным материалом: в нём 9 таблиц и 131 иллюстрация. Также в диссертации приведён список сокращений. В списке литературы — 114 источников, среди которых 56 публикаций из российских изданий и 58 — из зарубежных.

СОДЕРЖАНИЕ РАБОТЫ

Материалы и методы исследования

В условиях консультативно-диагностического отделения ГБУЗ «НИИ НДХиТ – Клиника доктора Рошаля» (директор – к.м.н. Брянцев А.В., Смирнов А.В. – заведующий отделением) проведено исследование по теме диссертации.

Экспериментальное медико-биологическое исследование было проведено в ФГБУН «Научный центр биомедицинских технологий ФМБА России» под руководством врача-патологоанатома, д.м.н., профессора Тертычного Александра Семёновича.

Для исследования использовали **диодный лазерный медицинский аппарат «Лазермед 10-03»** (г. Тула, Россия). Это устройство вырабатывает ЛИ (λ) 0,45 мкм, с возможностью работы в непрерывном, импульсном режиме, максимальной мощностью до 10 Вт, диаметр лазерного пятна – 1,0 мм. **Импульсно-периодический CO_2-лазерный аппарат «АЛДАН» (**г. Москва, Россия**),** вырабатывает ИК ЛИ (λ) 10,6 мкм, имеет пиковую мощность более 2 кВт, энергию в импульсе от 10 мДж до 50 мДж, длительность импульса 20 мкс, диаметр лазерного пятна – 1,0 мм. Спектры поглощения света основными хромофорами кожи и глубина проникновения отмечены на рис. 1, 2. С учетом интерфейса аппаратов – параметры указаны по-разному, на «синем» лазерном аппарате представлена мощность, время импульсов и паузы, на углекислотном – энергия и частота импульсов. На клиническом этапе исследования изучен результат лечения 50 пациентов детского возраста, от 1 до 18 лет, которым проведено удаление различных форм ВМН инновационным лазерным способом.

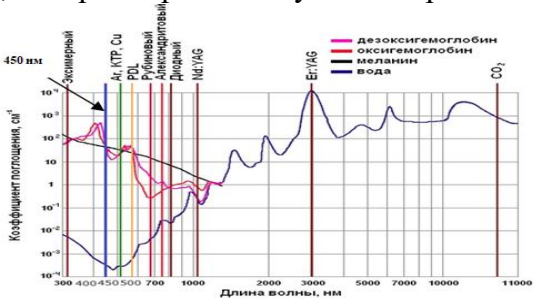

Рис. 1 Спектры поглощения лазерного излучения хромофорами кожи

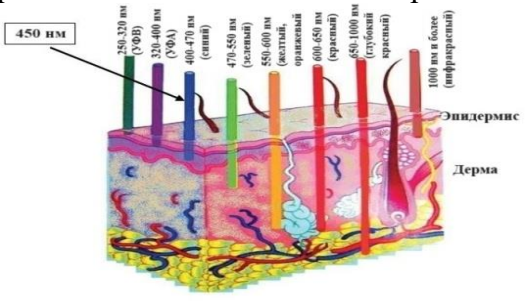

Рис. 2 Глубина проникновения лазерного излучения

ЛИ (λ) 0,45 мкм отличается точным воздействием на кожные покровы. Это позволяет прогнозировать глубину проникновения, которая в среднем достигает 425 нанометров, и даёт возможность эффективно удалять пигментные ткани различной толщины с относительно большой площади кожи по слоям. Такое воздействие возможно благодаря тому, что данная длина волны избирательно поглощается меланином и гемоглобином, при этом практически не поглощается водой и проникает в ткани кожи на небольшую глубину.

Для удаления слоёв кожи с минимальным термическим повреждением расположенных под ней тканей применяли **ИК ЛИ (λ) 10,6 мкм** импульсно-периодического CO_2 лазера. Такой подход способствует быстрому отслоению некротических участков, сохраняет жизнеспособные элементы эпидермиса и ускоряет процесс восстановления повреждённой кожи (Gorbatova N. E., Zolotov S. A., Simanovsky Ya., 2013). Учитывая феномен селективности (Р. Андерсон и Д. Перриш, 1983) указанных лазерных излучений к пигментным тканям.

Материалы и методы экспериментальных исследований

В экспериментальном исследовании **in vitro** были изучены особенности воздействия изучаемых длин волн на модельных биологических объектах (печень, мышцы). В эксперименте **in vivo** проведен морфометрический анализ зон повреждения, изучены особенности регенерации кожи. Всего изучено 126 макропрепаратов и 756 гистопрепаратов. В ходе каждого из этапов исследования определены перспективные параметры ЛИ (λ) 0,45 мкм и ИК ЛИ (λ) 10,6 мкм импульсно-периодического CO_2 лазера. Это необходимо для их клинического применения при удалении больших площадей кожи, пораженных ВМН. Известно, что ткани органов мини-свиней обладают значительным сходством с человеческими тканями по анатомическому строению и физиологическим характеристикам. Это делает их особенно ценными для медицинских исследований. В рамках медико-экспериментального исследования были выбраны три объекта для изучения: печень и мышцы мини-свиней светлогорской популяции (Sus salvanius), а также кожа лабораторных крыс и мини-свиней с характерными чёрно-серыми пятнами. Печень мини-свиней была выбрана в качестве оптимального объекта для изучения воздействия лазерного излучения на ткани, содержащие гемоглобин. Благодаря относительно однородной структуре и высокому содержанию гемоглобина по сравнению с другими тканями, такими как мышечная, печень предоставляет уникальные возможности для проведения подобных исследований. Мышечная ткань была выбрана для сравнения с печёночной тканью (Капанадзе Г.Д., Ашуев Ж.А., 2007).

Исследование in vitro, методика

На предварительно охлаждённые образцы печени, включая её капсулу, а также на мышечную ткань осуществляли воздействие с использованием импульсного и непрерывного режимов. Для этого применяли одиночные импульсы с фиксированным лазерным пятном ЛИ (λ) 0,45 мкм.

В непрерывном режиме мощность была переменной: 1,0 Вт, 3,0 Вт, 6,0 Вт и 10,0 Вт, время воздействия постоянное и равно 1 сек, размер рабочего пятна 1,0 мм.

В импульсном режиме ЛИ (λ) 0,45 мкм воздействовали на исследуемый материал с переменной мощностью: 1,0 Вт, 3,0 Вт, 6,0 Вт и 10,0 Вт. Диаметр рабочего пятна – 1,0 мм, длительность импульса равна 0,5 сек и время между импульсами 0,5 сек, всего 2 импульса за исследование.

В рамках эксперимента были использованы 24 образца охлаждённых препаратов печени и мышечной ткани двух мини-свиней. Проведено исследование 12 макроскопических препаратов и 72 гистологических срезов, соответствующих им. В ходе эксперимента визуально анализировали макроскопические изменения в зонах воздействия на поверхности образцов. После этого было проведено детальное гистологическое исследование полученных препаратов.

Исследование in vivo, методика

В разделе in vivo задействовано 14 живых лабораторных крыс и 4 мини-свиньи с пигментированной черной кожей. Изучение импульсного и непрерывного воздействия **ЛИ (λ) 0,45 мкм** исследовано на 7 крысах возрастом 4-6 месяцев. Проведено 21 исследование кожных проб, в ходе которого изучены изменения на макропрепаратах. Также проанализировано 126 микропрепаратов на гистологическом уровне под микроскопом. Для изучения **ИК ЛИ (λ) 10,6 мкм** импульсно-периодического CO_2 лазера задействовано 7 крыс возрастом 4-6 месяцев. Проведен забор 21 макропрепарата, а также анализ 126 гистологических препаратов, соответствующих им. Сравнительное экспериментальное исследование воздействия указанных длин волн проводили для

определения необходимых параметров для хирургических применений при удалении ВМН на черной пигментированной коже 4-х мини-свиней, 6 месячного возраста. Были изучены 42 макроскопических препарата с областями воздействия и 252 соответствующих гистологических препарата.

Методика исследования воздействия ЛИ (λ) 0,45 мкм предполагала воздействие на кожу с пигментом у 7 крыс, включая заранее подобранные параметры режимов.

В непрерывном режиме ЛИ (λ) 0,45 мкм использовали переменную мощность: 3,0 Вт, 6,0 Вт и 10,0 Вт. **В импульсном режиме** ЛИ (λ) 0,45 мкм длительность импульса была постоянной – 0,5 сек, расстояние между импульсами и мощность были переменными – 0,5 сек, 0,25 и 0,1 сек; 3,0 Вт, 6,0 Вт и 10,0 Вт, соответственно. Постоянные параметры режимов: диаметр рабочего пятна – 1,0 мм, постоянная скорость сканирования – 0,5 см в 1 секунду по зоне воздействия.

Методика исследования воздействия ИК ЛИ (λ) 10,6 мкм импульсно-периодического CO_2 лазера на кожу с пигментом у 7 крыс. Постоянные параметры: диаметр рабочего пятна – 1,0 мм, скорость сканирования по области воздействия 0,5 см в 1 секунду, частота следования импульсов 20 Гц. Переменные параметры энергии в импульсе: 20 мДж, 30 мДж и 40 мДж (рис. 3-5).



Рисунок 3. Зоны воздействия (λ) 0,45 мкм при непрерывном режиме (0 срок)

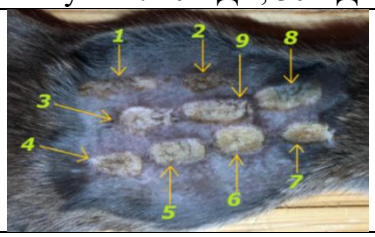

Рисунок 4. Зоны воздействия (λ) 0,45 мкм при импульсном режиме (0 срок)

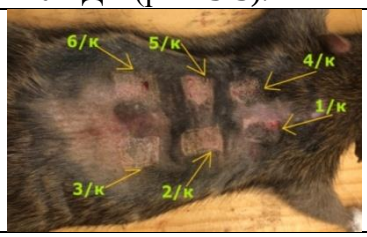

Рисунок 5. Зоны сразу (0 срок) после воздействия импульсно-периодическим CO_2 лазером

Методика сравнительного экспериментального исследования.

ЛИ (λ) 0,45 мкм воздействовали на кожу с пигментацией у 2-х мини-свиней. Постоянные параметры: диаметр рабочего пятна – 1,0 мм, скорость сканирования – 0,5 см в 1 секунду, длительность импульса 0,5 сек и время между импульсами 0,25 сек. Переменная мощность – 3,0 Вт, 6,0 Вт, 10,0 Вт (рис. 6). Параметры использованы как рекомендуемые, исходя из результатов исследования на коже лабораторных крыс. **ИК ЛИ (λ) 10,6 мкм** импульсно-периодического CO_2 лазера воздействовали на кожу 2-х мини-свиней с пигментацией. Постоянные параметры: диаметром рабочего пятна – 1,0 мм, скорость сканирования 0,5 см в 1 секунду, частота следования импульсов – 20 Гц. Переменные параметры: энергия в импульсе – 20 мДж, 30 мДж и 40 мДж (рис.7)



Рисунок 6. участки (0 срок) сразу после воздействия «синим» (λ) 0,45 мкм лазерным излучением с мощностью:
1 – 3,0 Вт; 2 – 6,0 Вт; 3 – 10,0 Вт



Рисунок 7. Участки сразу после воздействия импульсно-периодическим инфракрасным CO_2 лазером с энергией и частотой следования импульсов: 1 – 20 мДж, 20 Гц; 2 – 30 мДж, 20 Гц; 3 – 40 мДж, 20 Гц

Методика анестезиологического пособия. Перед началом эксперимента лабораторное животное взвешивали. После этого, следуя инструкции, ему вводили анестезиологический препарат. Все манипуляции проводились под общим обезболиванием. В качестве анестезиологического пособия использовался препарат «Золетил», который вводился внутримышечно из расчёта 0,1 мл на каждые 100 граммов веса животного. Далее на спине животного удаляли шерсть с помощью электробритвы с насадкой под 0 мм. После этого кожный покров обрабатывали антисептическим раствором без содержания спирта, таким как хлоргексидин.

Биопсия образцов проводилась сразу после воздействия, а затем на четвёртый, седьмой, двенадцатый, двадцать первый, тридцатый и девяностый дни. После взятия материала участие лабораторного животного в исследовании завершалось. Эвтаназия проводилась в соответствии с рекомендациями FELASA (гуманный подход), путём повышения дозировки препарата.

Методы исследования экспериментальных образцов

Сразу после формирования зон воздействия в обозначенные периоды забора проводилось **макроскопическое морфологическое исследование объектов**. Визуально анализировали

макроскопические изменения в зонах воздействия, включая поверхностные повреждения, признаки термической деструкции и динамику регенеративных процессов в ранах, наблюдение проведено с фотофиксацией изменений.

Для гистологического исследования с морфометрическим анализом из биологических объектов извлекали образцы с зонами, подвергшимися лазерному воздействию. Из тканей вырезали участки толщиной 3–4 мм, включая зоны локализации лазерного воздействия. Образцы печени и мышц забирали согласно этому критерию, а участки кожи иссекали после воздействия, формируя препараты на всю толщину кожного покрова.

Затем приступали к изготовлению гистологических препаратов кожи: изъятые образцы погружали в раствор нейтрального формалина с концентрацией 10%. В процессе гистологической проводки применяли автоматизированный прибор производства компании Excelsior (Termo Scientific, Великобритания), далее парафинировали на аппарате EC350 (Microm, Германия), окрашивали образцы гематоксилином и эозином, после чего проводили анализ морфометрических параметров зон воздействия при помощи микроскопа Olympus.

Материалы и методы клинического исследования

Клинический раздел посвящен изучению эффективности инновационного лазерного способа лечения ВМН у детей.

Объектами клинического исследования были 50 детей с ВМН, обратившихся в ГБУЗ «НИИ НДХиТ – Клиника доктора Рошаля» за период 2019-2024 г.г., удаление проведено с применением инновационного лазерного метода ЛИ (λ) 0,45 мкм и ИК ЛИ (λ) 10,6 мкм импульсно-периодического CO_2 лазера. У пациентов было выделено четыре формы заболевания: малая форма наблюдалась у 20 детей, средняя — у 16, большая – у 9 детей, гигантская форма была диагностирована у 5 пациентов.

В зависимости от возраста, дети были разделены на три группы: первая группа включала 12 пациентов в возрасте от 6 до 8 лет, вторая — 20 детей от 9 до 13 лет, а третья — 18 подростков от 14 до 18 лет. Локализация ВМН варьировалась: у 15 детей поражённая область находилась на лице, у 8 — на передней поверхности грудной клетки, у 12 — на верхних и нижних конечностях, у 7 — на брюшной стенке и у 8 пациентов — в области спины.

Перед операцией каждый пациент проходил комплексное диагностическое обследование. Оно включало осмотр детского хирурга и детского онколога. Дерматоскопию новообразования выполняли с целью оценки структуры и исключения его злокачественного характера. Важным было проведение ультразвукового исследования (УЗИ), которое позволяло определить толщину тканей ВМН в коже. После этого, результаты обследования интерпретировались, учитывался возраст ребенка и анатомо-физиологические особенности его кожи. Это служило основой выбора параметров ЛИ (λ) 0,45 мкм и ИК ЛИ (λ) 10,6 мкм импульсно-периодического CO_2 лазера для послойного удаления тканей ВМН. Для гистоморфологического анализа прибегали к иссечению отдельных структурных компонентов ВМН. Данная процедура была выполнена у всех пациентов без исключения. В соответствии с протоколом была проведена подготовка к операции, которая предполагала последующее хирургическое вмешательство с применением местной анестезии. **Местная анестезия**. Всем пациентам хирургическое вмешательство проводилось с применением местного многокомпонентного обезболивания. В качестве аппликационной анестезии использовался мазевой препарат «Акриол-Про», для инфильтрационной анестезии 2% раствор «Артикаина».

Клиническое исследование проведено в ходе научной работы. Применялся «инновационный лазерный метод удаления врождённых пигментных образований кожи у детей». Этот метод был разработан на основе результатов экспериментальной части исследования и защищён патентом на изобретение. После операции все пациенты находились на амбулаторном лечении. Их состояние контролировалось как в ближайшем, так и в отдалённом послеоперационном периоде, наблюдение в катамнезе вплоть до 2-х лет после вмешательства.

Статистический анализ экспериментальных исследований проводили с помощью описательных методов математической статистики.

Клинический эффект лечения оценивался по следующим критериям: отсутствие осложнений в раннем послеоперационном периоде, отсутствие рубцовой деформации кожи, сохранение нормальной функции тканей, отсутствие рецидива ВМН.

Эстетическую эффективность определяли на основе с использованием международной шкалы GAIS (Global Aesthetic Improvement Scale). Согласно этой шкале, результаты могли быть оценены как полная удовлетворенность, частичная удовлетворенность или неудовлетворенность. Предложенный метод лечения ранее не применялся в практике детской хирургии.

Результаты экспериментального медико-биологического исследования

Исследование макропрепаратов образцов печени in vitro

В результате применения различных параметров ЛИ (λ) 0,45 мкм образованы округлые дефекты, окружённые коагуляционным венчиком коричнево-жёлтого оттенка. Размер дефектов варьируется в зависимости от режима излучения. В импульсном режиме их диаметр составляет от 0,3 до 1,5 мм, в непрерывном — увеличивается до диапазона от 0,5 до 2,0 мм (рис. 8 - а, б, в, г).

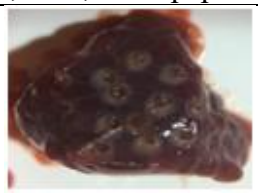

Рисунок 8 (а). Макропрепарат печени, непрерывный режим: (λ) 0,45 мкм**, Р – 6,0 Вт**



Рисунок 8 (б). Макропрепарат печени, непрерывный режим: (λ) 0,45 мкм**, Р – 10,0 Вт**



Рисунок 8 (в). Макропрепарат печени, импульсный режим: (λ) 0,45 мкм**, Р – 6,0 Вт**

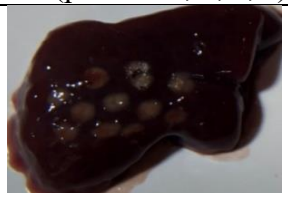

Рисунок 8 (г). Макропрепарат печени, импульсный режим: (λ) 0,45 мкм**, Р – 10,0 Вт**

Гистологическая картина исследования тканей печени после воздействия

В непрерывном режиме ЛИ (λ) 0,45 мкм в определённых областях наблюдается значительное термическое поражение печёночной ткани. Выявляются все участки повреждений, типичных для лазерного излучения, включая как локальные, так и обширные зоны деструкции. Их ширина на поверхности составляет до 1150,0 ± 250,0 мкм, а глубина — до 230,0 ± 100,0 мкм. При мощности до 10,0 Вт формируется значительный дефект в виде кратера (рис. 9 - а, б). **В импульсном режиме ЛИ (λ) 0,45 мкм** образуется термическое поражение, в виде обширных деструктивных изменений, достигающими в ширину 1350,0 ± 150,0 мкм. На поверхности оно проявляется в виде тонкого слоя компактного коагуляционного некроза толщиной 45,0 ± 5,0 мкм. Под этим слоем находится зона гомогенизированной ткани, глубина которой составляет до 200,0 ± 50,0 мкм (рис. 9 - в, г).

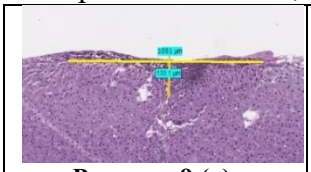

Рисунок 9 (а). Микрофотография гистопрепарата печени, непрерывный режим: (λ) 0,45 мкм**, Р – 6,0 Вт**

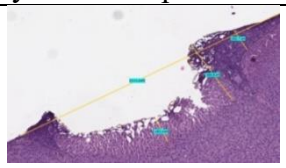

Рисунок 9 (а). Микрофотография гистопрепарата печени, непрерывный режим: (λ) 0,45 мкм**, Р – 10,0 Вт**

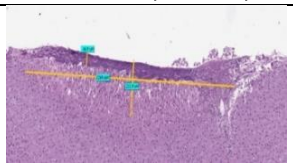

Рисунок 9 (а). Микрофотография гистопрепарата печени, импульсный режим: (λ) 0,45 мкм**, Р – 6,0 Вт**

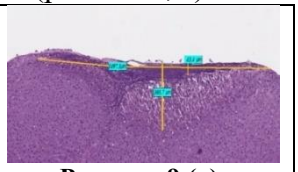

Рисунок 9 (а). Микрофотография гистопрепарата печени, импульсный режим: (λ) 0,45 мкм**, Р – 10,0 Вт**

Исследование макропрепаратов образцов мышц in vitro

При анализе результатов экспериментов с различными настройками **непрерывного режима** выяснилось, что при мощности 1,0 Вт изменения отсутствовали. Однако при других параметрах было зафиксировано формирование углубления округлой формы с бело-желтоватой поверхностью. Его размеры варьировались от 0,5 мм до 2,5 мм в зависимости от увеличения мощности. При уровне мощности 6,0 Вт в центре области воздействия обнаруживался мелкий дефект тёмного цвета, не превышающий 0,2 мм в диаметре. При повышении мощности до 10,0 Вт этот дефект становился более заметным (рис.10 - а, б). При работе в **импульсном режиме** с мощностью 1,0 Вт не было выявлено никаких изменений. Однако при увеличении мощности до 3,0 Вт был обнаружен едва заметный эффект воздействия — появление слегка беловатой поверхности диаметром не более 0,5 мм. При дальнейшем повышении мощности до 6,0 Вт и 10,0 Вт на поверхности стали заметны округлые дефекты беловато-жёлтого цвета. Их диаметр составлял 1,0 мм и 2,0 мм соответственно. При этом в центре дефектов ткань не определялась (рис. 10 - в, г).



Рисунок 10 (а). Макропрепарат мышц, непрерывный режим: (λ) 0,45 мкм**, Р – 6,0 Вт**



Рисунок 10 (б). Макропрепарат мышц, непрерывный режим: (λ) 0,45 мкм**, Р – 10,0 Вт**



Рисунок 10 (в). Макропрепарат мышц, импульсный режим: (λ) 0,45 мкм**, Р – 6,0 Вт**



Рисунок 10 (г). Макропрепарат мышц, импульсный режим: (λ) 0,45 мкм**, Р – 10,0 Вт**

Гистологическая картина исследования тканей мышц после воздействия

При применении **непрерывного режима ЛИ (λ) 0,45 мкм** наблюдается ярко выраженный термический эффект, проявляющийся в формировании поверхностного слоя компактного коагуляционного некроза. Его средняя глубина составляет около 250,0 ± 120,0 мкм, при этом подлежащие миоциты остаются неповреждёнными (рис. 11 - а, б). В то же время при **использовании импульсного режима ЛИ (λ) 0,45 мкм** термическое повреждение обнаруживается только при повышении мощности до 6,0 Вт. Оно проявляется в виде тонкого слоя компактного коагуляционного некроза на поверхности со средней глубиной примерно 190,0 ± 20,0 мкм (рис. 11 - в, г).



Рисунок 11 (а). Микрофотография гистопрепарата мышц, непрерывный режим: (λ) 0,45 мкм**, Р – 6,0 Вт**

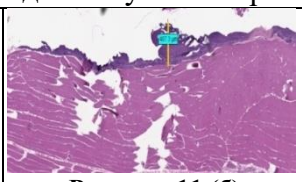

Рисунок 11 (б). Микрофотография гистопрепарата мышц, непрерывный режим: (λ) 0,45 мкм**, Р – 10,0 Вт**

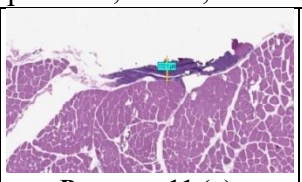

Рисунок 11 (в). Микрофотография гистопрепарата мышц, импульсный режим: (λ) 0,45 мкм**, Р – 6,0 Вт**

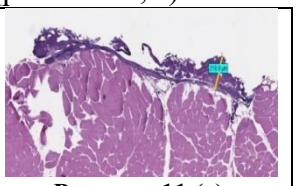

Рисунок 11 (г). Микрофотография гистопрепарата мышц, импульсный режим: (λ) 0,45 мкм**, Р – 10,0 Вт**

Заключение по результатам экспериментального исследования in vitro

— Воздействие ЛИ (λ) 0,45 мкм вызывает прогнозируемое термическое поражение биологических тканей. Воздействие на печёночную ткань более заметно по сравнению с мышечной и варьируется **от 200 до 450 мкм**, а глубина поражения увеличивается с ростом мощности.

— При воздействии на печень формируются все типичные для лазерного воздействия участки изменений. При импульсном режиме они менее выражены, а при непрерывном, особенно при мощности 10,0 Вт, — более значительны.

— Для всех указанных параметров характер повреждения мышечной ткани остаётся стабильно поверхностным. При импульсном режиме воздействие оказывается более лёгким по сравнению с непрерывным. При сопоставлении с влиянием на печёночную ткань изменения в мышечной ткани оказываются гораздо менее выраженными.

— Экспериментальным путём установлено, что для последующих исследований целесообразно применять **импульсный режим,** при мощностях **3,0 Вт, 6,0 Вт и 10,0 Вт**.

— Окончательные параметры ЛИ (λ) 0,45 мкм для последующего клинического применения будут определены после завершения экспериментальной части исследования **in vivo**.

Исследование in vivo макропрепаратов кожи крыс после воздействия ЛИ (λ) 0,45 мкм

После воздействия ЛИ (λ) 0,45 мкм **сразу** на поверхности образуется участок с равномерным светлым оттенком, покрытый беловато-жёлтой коагуляционной коркой. Если увеличить энергетическую активность и использовать непрерывный режим излучения, послеоперационная корка становится более плотной и приобретает интенсивный жёлто-коричневый цвет. С **12-х суток** начинается её постепенное отторжение с краёв. При непрерывном режиме излучения корка сохраняется дольше — **до 21 суток**. Полное отторжение корки при всех режимах происходит **на 30-е сутки**. **С 21-х суток** наблюдается эпителизация раневой поверхности. На **30-е сутки** все зоны, подвергшиеся воздействию, представлены светлой кожей без пигментации. Такая же картина сохраняется и **на 90-е сутки**. Воспалительные процессы на всех этапах наблюдения отсутствуют. **Примеры макропрепаратов** представлены на рис. 12-23.

 **Рисунок 12. 0-й срок** Макропрепарат кожи крысы, непрерывный режим: (λ) 0,45 мкм, **Р – 6,0 Вт.**	 **Рисунок 13. 0-й срок** Макропрепарат кожи крысы, непрерывный режим: (λ) 0,45 мкм, **Р – 10,0 Вт.**	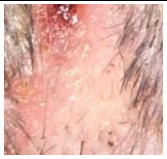 **Рисунок 14. 30 сутки** Макропрепарат кожи крысы, непрерывный режим: (λ) 0,45 мкм, **Р – 6,0 Вт.**	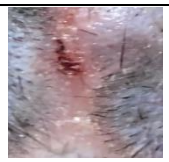 **Рисунок 15. 30 сутки** Макропрепарат кожи крысы, непрерывный режим: (λ) 0,45 мкм, **Р – 10,0 Вт.**	 **Рисунок 16. 90 сутки** Макропрепарат кожи крысы, непрерывный режим: (λ) 0,45 мкм, **Р – 6,0 Вт.**	 **Рисунок 17. 90 сутки** Макропрепарат кожи крысы, непрерывный режим: (λ) 0,45 мкм, **Р – 10,0 Вт.**
 **Рисунок 18. 0-й срок** Макропрепарат кожи крысы, импульсный режим: (λ) 0,45 мкм, **Р – 6,0 Вт.**	 **Рисунок 19. 0-й срок** Макропрепарат кожи крысы, импульсный режим: (λ) 0,45 мкм, **Р – 10,0 Вт.**	 **Рисунок 20. 30 сутки** Макропрепарат кожи крысы, импульсный режим: (λ) 0,45 мкм, **Р – 6,0 Вт.**	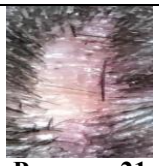 **Рисунок 21. 30 сутки** Макропрепарат кожи крысы, импульсный режим: (λ) 0,45 мкм, **Р – 10,0 Вт.**	 **Рисунок 22. 90 сутки** Макропрепарат кожи крысы, импульсный режим: (λ) 0,45 мкм, **Р – 6,0 Вт.**	 **Рисунок 23. 90 сутки** Макропрепарат кожи крысы, импульсный режим: (λ) 0,45 мкм, **Р – 10,0 Вт.**

Исследование гистопрепаратов зон воздействия ЛИ (λ) 0,45 мкм (кожа крыс)

На исследовании в 0-й срок при использовании непрерывного и импульсного режима, на поверхности выявлена область коагуляционного однородного некроза. Её средняя толщина составляет 550,0 ± 250,0 мкм для непрерывного режима и 275,0 ± 125,0 мкм для импульсного. Затем наблюдается переход к неповреждённой ткани. В зоне некроза сохраняются придатки кожи с коагуляционными изменениями, карбонизация отсутствует (рис. 24 - а, б, в, г).

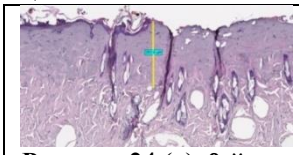 **Рисунок 24 (а). 0-й срок** Микрофотография препарата кожи крысы, непрерывный режим: (λ) 0,45 мкм, **Р – 6,0 Вт.**	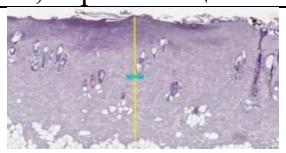 **Рисунок 24 (б). 0-й срок** Микрофотография препарата кожи крысы, непрерывный режим: (λ) 0,45 мкм, **Р – 10,0 Вт.**	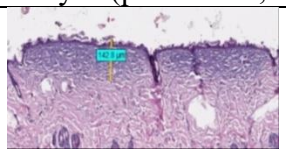 **Рисунок 24 (в). 0-й срок** Микрофотография препарата кожи крысы, импульсный режим: (λ) 0,45 мкм, **Р – 6,0 Вт.**	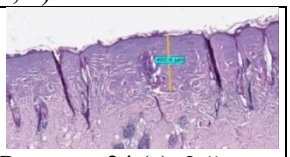 **Рисунок 24 (г). 0-й срок** Микрофотография препарата кожи крысы, импульсный режим: (λ) 0,45 мкм, **Р – 10,0 Вт.**

К 21 суткам наблюдается восстановление эпителия с придатками в зоне воздействия. Средняя толщина восстановленного эпителия составляет 500,0 ± 200,0 мкм при непрерывном режиме и 350,0 ± 100,0 мкм при импульсном**.** Область, расположенную под этим слоем, образована виде коллагеновых волокон (рис.25 - а, б, в, г).

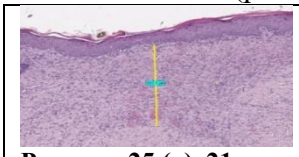 **Рисунок 25 (а). 21 сутки** Микрофотография препарата кожи крысы, непрерывный режим: (λ) 0,45 мкм, **Р – 6,0 Вт.**	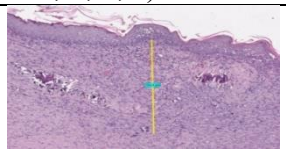 **Рисунок 25 (б). 21 сутки** Микрофотография препарата кожи крысы, непрерывный режим: (λ) 0,45 мкм, **Р – 6,0 Вт.**	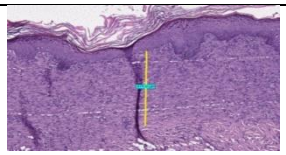 **Рисунок 25 (в). 21 сутки** Микрофотография препарата кожи крысы, импульсный режим: (λ) 0,45 мкм, **Р – 6,0 Вт.**	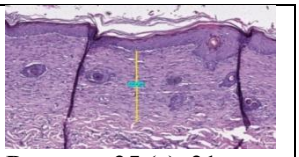 **Рисунок 25 (г). 21 сутки** Микрофотография препарата кожи крысы, импульсный режим: (λ) 0,45 мкм, **Р – 10,0 Вт.**

К 30 суткам микроскопически при всех режимах определено полное восстановление структуры кожи, включая её придатки. При использовании непрерывного режима наблюдаются более ярко выраженный гиперкератоз и акантоз. Под эпителием формируется слой коллагеновых волокон, правильно организованных и ориентированных параллельно поверхности. Их толщина составляет 600,0 ± 50,0 мкм для одного режима и 450,0 ± 50,0 мкм для другого (рис.26 - а, б, в, г).

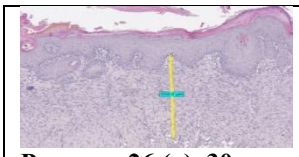

Рисунок 26 (а). 30 сутки Микрофотография препарата кожи крысы, непрерывный режим: (λ) 0,45 мкм**, Р – 6,0 Вт.**

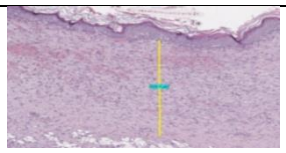

Рисунок 26 (б). 30 сутки Микрофотография препарата кожи крысы, непрерывный режим: (λ) 0,45 мкм**, Р – 6,0 Вт.**

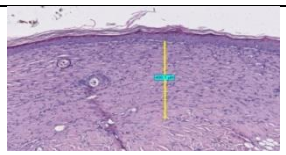

Рисунок 26 (в). 30 сутки Микрофотография препарата кожи крысы, импульсный режим: (λ) 0,45 мкм**, Р – 6,0 Вт.**

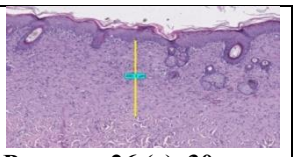

Рисунок 26 (г). 30 сутки Микрофотография препарата кожи крысы, импульсный режим: (λ) 0,45 мкм**, Р – 10,0 Вт.**

Спустя **90 суток** применения непрерывного и импульсного режимов зона воздействия покрылась восстановившимся эпидермисом. Под ним параллельно располагаются коллагеновые волокна толщиной 500,0 мкм ± 150,0 мкм и 800,0 мкм ± 50,0 мкм (рис.27 - а, б, в, г).

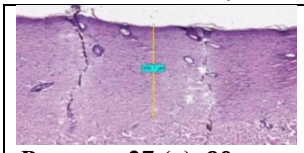

Рисунок 27 (а). 90 сутки Микрофотография препарата кожи крысы, непрерывный режим: (λ) 0,45 мкм**, Р – 6,0 Вт.**

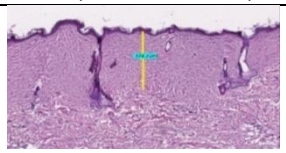

Рисунок 27 (б). 90 сутки Микрофотография препарата кожи крысы, непрерывный режим: (λ) 0,45 мкм**, Р – 10,0 Вт.**

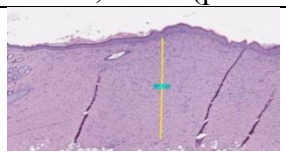

Рисунок 27 (в). 90 сутки Микрофотография препарата кожи крысы, импульсный режим: (λ) 0,45 мкм**, Р – 6,0 Вт.**

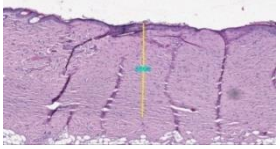

Рисунок 27 (г). 90 сутки Микрофотография препарата кожи крысы, импульсный режим: (λ) 0,45 мкм**, Р – 10,0 Вт.**

Исследование in vivo макропрепаратов кожи крыс после воздействия ИК ЛИ (λ) 10,6 мкм импульсно-периодического CO_2 лазера

В 0-й срок поверхность имела светло-розовую окраску без признаков пигментации. Спустя **12 дней** послеоперационная корочка полностью отторглась, обнажив светлую кожу без пигментации. При увеличении энергии импульса до 40 мДж в центре обнаружены единичные мелкие элементы грануляционной ткани. **На 21 день**, независимо от энергии в импульсе, используемой в процессе, кожа оставалась светлой, без пигментации и воспалительных проявлений. На **90 день** поверхность обработанных зон ровная, кожа светлая без пигментации (рис. 28–33).



Рисунок 28. 0-й срок Макропрепарат кожи крысы: **λ – 10,6 мкм, Р –20 мДж.**



Рисунок 29. 0-й срок Макропрепарат кожи крысы: **λ – 10,6 мкм, Р –40 мДж.**



Рисунок 30. 21 сутки Макропрепарат кожи крысы: **λ –10,6 мкм, Р – 20 мДж.**

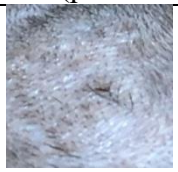

Рисунок 31. 21 сутки Макропрепарат кожи крысы: **λ – 10,6 мкм, Р –40 мДж.**



Рисунок 32. 90 сутки Макропрепарат кожи крысы: **λ – 10,6 мкм, Р –20 мДж.**



Рисунок 33. 90 сутки Макропрепарат кожи крысы: **λ – 10,6 мкм, Р –40 мДж.**

Исследование гистопрепаратов зон воздействия ИК ЛИ (λ) 10,6 мкм импульсно-периодического CO_2 лазера (кожа крыс)

На исследовании в 0-й срок наблюдается компактное поверхностное поражение коагуляционного типа, его толщина составляет примерно 35,0 мкм, допустимое отклонение — ±10,0 мкм. Подлежащие ткани остаются без изменений, придатки кожи — сохранены полностью. Спустя **21 день** происходит регенерация эпителиальных структур эпидермиса, включая придатки. Средняя толщина восстановленных слоёв достигает 50,0 ± 10,0 мкм (рис. 34 - а, б, в, г).

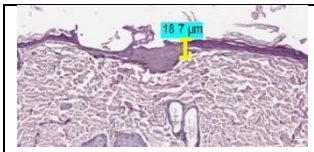

Рисунок 34 (а). 0 срок Микрофотография препарата кожи крысы: **λ –10,6 мкм, Р –20 мДж.**

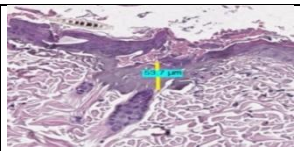

Рисунок 34 (б). 0 срок Микрофотография препарата кожи крысы: **λ –10,6 мкм, Р –40 мДж.**

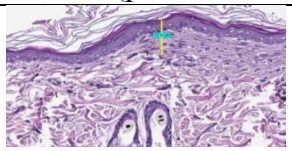

Рисунок 34 (в). 21 сутки Микрофотография препарата кожи крысы: **λ –10,6 мкм, Р –20 мДж.**

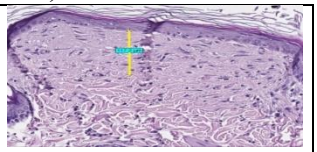

Рисунок 34 (г). 21 сутки Микрофотография препарата кожи крысы: **λ –10,6 мкм, Р –40 мДж.**

Через 30 дней было зафиксировано полное восстановление эпителиального слоя. При этом наблюдались параллельно ориентированные коллагеновые волокна, сохранены кожные придатки. Средняя толщина этого слоя составила 90,0 ± 20,0 мкм. **Спустя 90 дней** эпителий полностью

восстановился при всех исследуемых режимах, включая придатки кожи. Средняя толщина слоя достигла 150,0 ± 50,0 мкм (рис.35 - а, б, в, г).

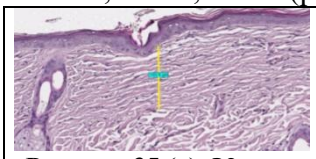	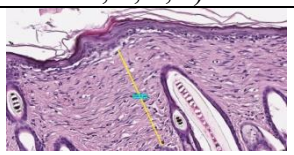	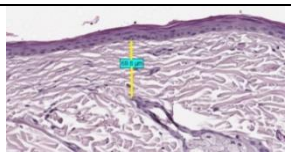	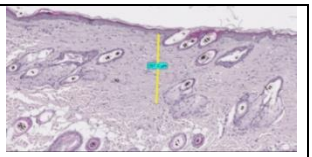
Рисунок 35 (а). 30 сутки Микрофотография препарата кожи крысы: **λ –10,6 мкм, Р –20 мДж.**	**Рисунок 35 (б). 30 сутки** Микрофотография препарата кожи крысы: **λ –10,6 мкм, Р –40 мДж.**	**Рисунок 35 (в). 90 сутки** Микрофотография препарата кожи крысы: **λ –10,6 мкм, Р –40 мДж.**	**Рисунок 35 (г). 90 сутки** Микрофотография препарата кожи крысы: **λ –10,6 мкм, Р –40 мДж.**

Заключение по результатам исследования in vitro на коже пигментированных крыс

В ходе экспериментального исследования, проведённого на пигментированной коже крыс, были изучены особенности применения и восстановления кожного покрова при использовании **ЛИ (λ) 0,45 мкм, ИК ЛИ (λ) 10,6 мкм** импульсно-периодического CO_2 лазера. Наблюдения проводились непосредственно после воздействия (на 0-м сроке) и в течение 90 дней.

Определены перспективные параметры режимов для **ЛИ (λ) 0,45 мкм**. Постоянные параметры: диаметр рабочего пятна – 1,0 мм, скорость сканирования – 0,5 см в 1 секунду, длительность импульса 0,5 сек и время между импульсами 0,25 сек, переменная мощность – 3,0 Вт, 6,0 Вт, 10,0 Вт. Для **ИК ЛИ (λ) 10,6 мкм,** постоянные параметры: диаметром рабочего пятна – 1,0 мм, скорость сканирования 0,5 см в 1 секунду, частота следования импульсов – 20 Гц. Переменные параметры: энергия в импульсе – 20 мДж, 30 мДж и 40 мДж. Эти параметры использованы для сравнительного исследования на пигментированной коже мини-свиней.

Сравнительное экспериментальное исследование воздействия на кожу мини-свиней

Исследование воздействия ЛИ (λ) 0,45 мкм in vivo на макропрепаратах кожи мини-свиней

После применения ЛИ (λ) 0,45 мкм в импульсном режиме **в 0-й срок** наблюдается поверхность желто-коричневого оттенка без пигментации. **На 12 день** при мощности 3,0 Вт кожа становится светлой и сохраняет равномерный тон без пигментации, рост волос не нарушен. При мощности 10,0 Вт на поверхности сохраняется коагуляционная корочка желто-коричневого цвета, окружающие ткани не проявляют признаков воспаления. **К 21 дню** при всех использованных параметрах кожа приобретает светло-розовый оттенок, на ней нет пигментации и признаков воспаления, рубцы отсутствуют. **На 30-й и 90-й дни** во всех зонах, подвергшихся воздействию, кожа ровная и светлая, пигментация не обнаруживается, присутствуют волосы, деформации в виде рубцов не выявлены. Примеры макроскопических изменений представлены на рисунках 36–41.

					
Рисунок 36. 0-й срок Макропрепарат кожи мини-свиньи: (λ) 0,45 мкм, **Р – 3,0 Вт.**	**Рисунок 37. 0-й срок** Макропрепарат кожи мини-свиньи: (λ) 0,45 мкм, **Р – 10,0 Вт.**	**Рисунок 38. 21 сутки** Макропрепарат кожи мини-свиньи: (λ) 0,45 мкм, **Р – 3,0 Вт.**	**Рисунок 39. 21 сутки** Макропрепарат кожи мини-свиньи: (λ) 0,45 мкм, **Р – 10,0 Вт.**	**Рисунок 40. 90 сутки** Макропрепарат кожи мини-свиньи: (λ) 0,45 мкм, **Р – 3,0 Вт.**	**Рисунок 41. 90 сутки** Макропрепарат кожи мини-свиньи: (λ) 0,45 мкм, **Р – 10,0 Вт.**

При воздействии импульсно-периодического CO_2 лазера в ИК ЛИ (λ) 10,6 мкм **сразу** наблюдается розовая поверхность без пигментации. Спустя **12 дней** при энергии в импульсе 20 мДж послеоперационная корочка отторгается полностью, и кожа становится светлой и лишённой пигментации. При увеличении энергии до 40 мДж корочка сохраняется более продолжительное время. **На 21, 30 и 90 сутки** кожа остаётся светлой и без пигментации при всех использованных параметрах мощности лазера. Воспалительные процессы отсутствуют, рубцовая деформация не обнаружена. Примеры макроскопических изменений можно увидеть на рис. 42–47.



Рисунок 42. 0-й срок Макропрепарат кожи мини-свиньи: **λ –10,6 мкм, Р –20 мДж.**



Рисунок 43. 0-й срок Макропрепарат кожи мини-свиньи: **λ –10,6 мкм, Р –40 мДж.**



Рисунок 44. 21 сутки Макропрепарат кожи мини-свиньи: **λ –10,6 мкм, Р –20 мДж.**



Рисунок 45. 21 сутки Макропрепарат кожи мини-свиньи: **λ –10,6 мкм, Р –40 мДж.**



Рисунок 46. 90 сутки Макропрепарат кожи мини-свиньи: **λ –10,6 мкм, Р –20 мДж.**



Рисунок 47. 90 сутки Макропрепарат кожи мини-свиньи: **λ –10,6 мкм, Р –40 мДж.**

Исследование гистопрепаратов зон воздействия ЛИ (λ) 0,45 мкм (кожа мини-свиней)

При исследовании в 0-й срок наблюдается участок равномерно распределённого коагуляционного некроза, его средняя толщина составляет 240,0 ± 10,0 мкм, далее переход к здоровой ткани (рис. 48 - а, б). **Спустя 21 день** зона воздействия демонстрирует восстановленный эпителий с придатками, средняя толщина которого достигает 250,0 ± 25,0 мкм (рис. 48 - в, г).

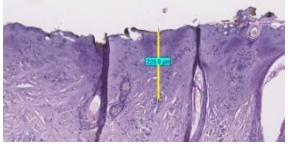

Рисунок 48 (а). 0-й срок Микрофотография препарата кожи мини-свиньи, импульсный режим: (λ) 0,45 мкм**, Р – 3,0 Вт.**

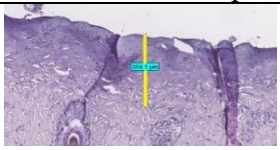

Рисунок 48 (б). 0-й срок Микрофотография препарата кожи мини-свиньи, импульсный режим: (λ) 0,45 мкм**, Р – 10,0 Вт.**

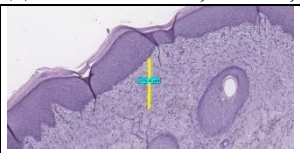

Рисунок 48 (в). 21 сутки Микрофотография препарата кожи мини-свиньи, импульсный режим: (λ) 0,45 мкм**, Р – 3,0 Вт.**

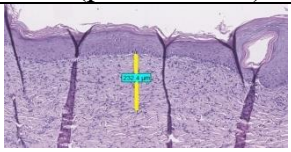

Рисунок 48 (г). 21 сутки Микрофотография препарата кожи мини-свиньи, импульсный режим: (λ) 0,45 мкм**, Р – 10,0 Вт.**

Спустя 30 дней кожа полностью восстановила свою структуру, включая придатки. Наблюдается небольшой акантоз. Под эпителием можно увидеть слой коллагеновых волокон, правильно организованных и расположенных параллельно поверхности. Его толщина составляет 290,0 ± 20,0 мкм (рис.49 - а, б). **По истечении 90 дней** область воздействия полностью покрылась восстановленным эпидермисом. Под ним находится слой коллагеновых волокон, ориентированных параллельно поверхности. Толщина слоя достигает 420,0 ± 70,0 мкм (рис. 49 - в, г).

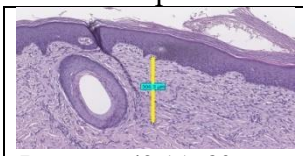

Рисунок 49 (а). 30 сутки Микрофотография препарата кожи мини-свиньи, импульсный режим: (λ) 0,45 мкм**, Р – 3,0 Вт.**

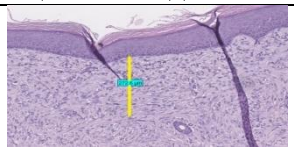

Рисунок 49 (б). 30 сутки Микрофотография препарата кожи мини-свиньи, импульсный режим: (λ) 0,45 мкм**, Р – 10,0 Вт.**

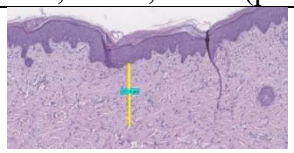

Рисунок 49 (в). 90 сутки Микрофотография препарата кожи мини-свиньи, импульсный режим: (λ) 0,45 мкм**, Р – 3,0 Вт.**

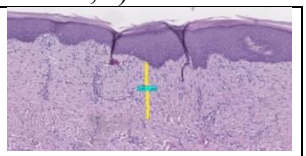

Рисунок 49 (г). 90 сутки Микрофотография препарата кожи мини-свиньи, импульсный режим: (λ) 0,45 мкм**, Р – 10,0 Вт.**

Исследование гистопрепаратов зон воздействия ИК ЛИ (λ) 10,6 мкм импульсно-периодического CO_2 лазера (кожа мини-свиней)

При исследовании в 0-й срок наблюдается компактное поверхностное поражение с коагуляционным некрозом, его толщина составляет примерно 90,0 мкм, допустимое отклонение — ± 20,0 мкм. Подлежащие ткани остаются без изменений, а придатки кожи полностью сохранены (рис.50 - а, б). **Через 21 день** фиксируется регенерация эпителиальных структур в эпидермисе, включая его придатки. Средняя толщина этого слоя достигает 140,0 ± 60,0 мкм (рис.50 - в, г).



Рисунок 50 (а). 0-й срок Микрофотография препарата кожи мини-свиньи: **λ –10,6 мкм, Р –20 мДж.**

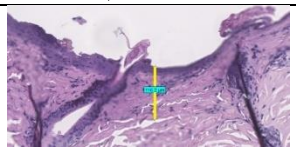

Рисунок 50 (б). 0-й срок Микрофотография препарата кожи мини-свиньи: **λ –10,6 мкм, Р –40 мДж.**

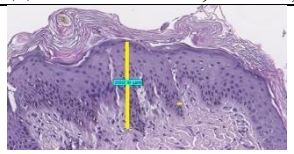

Рисунок 50 (в). 21 сутки Микрофотография препарата кожи мини-свиньи: **λ –10,6 мкм, Р –20 мДж.**

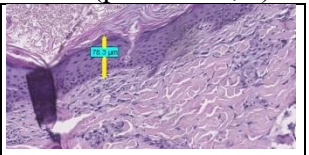

Рисунок 50 (г). 21 сутки Микрофотография препарата кожи мини-свиньи: **λ–10,6 мкм, Р –40 мДж.**

Через 30 дней было зафиксировано полное восстановление эпителиального слоя. Коллагеновые волокна располагались параллельно, придатки кожи сохранялись. Средняя толщина слоя составила 90,0 ± 10,0 мкм (рис. 51 - а, б). **Спустя 90 дней** наблюдалось полное восстановление эпителия при всех режимах воздействия, включая сохранение придатков кожи. Средняя толщина слоя достигла 150,0 ± 50,0 мкм (рис. 51 - в, г).



Рисунок 51 (а). 30 сутки Микрофотография препарата кожи мини-свиньи: **λ –10,6 мкм, Р –20 мДж.**

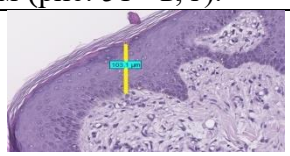

Рисунок 51 (б). 30 сутки Микрофотография препарата кожи мини-свиньи: **λ –10,6 мкм, Р –40 мДж.**

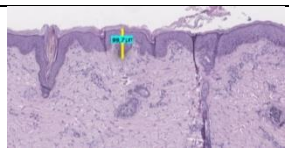

Рисунок 51 (в). 90 сутки Микрофотография препарата кожи мини-свиньи: **λ –10,6 мкм, Р –20 мДж.**

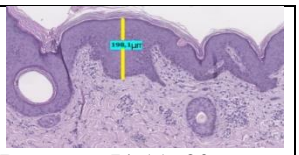

Рисунок 51 (г). 90 сутки Микрофотография препарата кожи мини-свиньи: **λ –10,6 мкм, Р –40 мДж.**

Заключение раздела эксперимента in vivo по исследованию гистопрепаратов

В ходе исследования импульсного режима ЛИ (λ) 0,45 мкм получены следующие результаты:

- Обнаружены схожие зоны термического воздействия, средней толщиной 350,0 ± 100,0 мкм.
- При мощности 3,0 Вт зафиксированы минимальные термические повреждения. При увеличении мощности до 10,0 Вт наблюдаются более выраженные, плотные и глубокие изменения. Во всех случаях частично сохраняются придатки кожи, карбонизации не обнаружено.
- Полное восстановление эпителиальных структур при мощности 3,0 Вт происходит к 12-м суткам, а при мощности 10 Вт — к 21 и 30 суткам.
- Депигментация в зонах воздействия на всех сроках наблюдения, включая 90-е сутки.

При использовании импульсно-периодического CO_2 лазера ИК ЛИ (λ) 10,6 мкм получены результаты:

- Независимо от параметров воздействия, термический эффект имеет схожую выраженность со средней толщиной около 35,0 мкм ± 10,0 мкм. При этом отмечается плавный переход к неповреждённым подлежащим тканям.
- Минимальное термическое воздействие фиксируется при энергии в импульсе 20 мДж и частоте 20 Гц. Более значительные изменения наблюдаются при энергии в импульсе 40 мДж и той же частоте, однако глубина повреждения увеличивается незначительно.
- Полное восстановление эпителиальных структур, включая множественные придатки кожи, происходит к 12-м суткам.
- Депигментация в зонах воздействия на всех сроках наблюдения, включая 90-е сутки.

В таблице 1 представлено сравнение импульсного режима лазерного излучения ЛИ (λ) 0,45 мкм и импульсно-периодического CO_2 лазера ИК ЛИ (λ) 10,6 мкм.

Таблица 1 - Сравнительная характеристика воздействия ЛИ (λ) 0,45 мкм и ИК ЛИ (λ) 10,6 мкм импульсно-периодического CO_2 лазера

Характеристики импульсного ЛИ (λ) 0,45 мкм и ИК ЛИ (λ) 10,6 мкм импульсно-периодического CO_2 лазера		
Качественные характеристики параметров	**Импульсный режим «синего» ЛИ (λ) 0,45 мкм**	**ИК ЛИ (λ) 10,6 мкм импульсно-периодического CO_2 лазера**
Характер некроза	Коагуляционный некроз	Коагуляционный некроз
Ширина термического некроза	350,0 ± 100,0 мкм	35,0 мкм ± 10,0 мкм
Присутствие в струпе карбонизированных компонентов	Нет	Нет
Пределы термического коагуляционного некроза	Четкое отграничение от неизмененных тканей	Четкое отграничение от неизмененных тканей
Нарушение целостности базальных ростковых слоёв эпидермиса	Присутствует частично (при увеличении мощности 10,0 Вт)	Отсутствует
Начало отторжения зон некроза	С 10-х по 12-е сутки после операции	С 7-х по 10-е сутки после операции
Полное отторжение зон некроза	С 14-х по 21-е сутки после операции	С 10-х по 14-е сутки после операции
Начало эпителизации центрального характера	С 8-х по10-е сутки после операции	С 7-х суток после операции
Окончание эпителизации, полное восстановление эпителия	С 21-х по 30-е сутки после операции	С 14-х по 21-е сутки после операции
Стойкая депигментация	На всех сроках наблюдения	На всех сроках наблюдения
Асептический характер воспаления	имеет место	имеет место

Результаты анализа медико-биологического экспериментального исследования определили необходимые параметры режимов ЛИ (λ) 0,45 мкм и импульсно-периодического ИК ЛИ (λ) 10,6 мкм для послойного удаления различной толщины пигментных тканей ВМН, представлены в таблице 2.

Таблица 2 - Параметры мощности ЛИ (λ) 0,45 мкм и энергии в импульсе ИК ЛИ (λ) 10,6 мкм импульсно-периодического CO_2 лазера, коррелированные с толщиной пигментных тканей ВМН

Толщина пигментного образования, мм	**Параметры режимов лазерного излучения**		
До 1,0 мм	20 мДж, (λ) 10,6 мкм	20 мДж, (λ) 10,6 мкм	40 мДж, (λ) 10,6 мкм
От 1,0 мм до 1,5 мм	20 мДж, (λ) 10,6 мкм	40 мДж, (λ) 10,6 мкм	40 мДж, (λ) 10,6 мкм
От 1,5 до 3,0 мм	3,0 Вт, (λ) 0,45 мкм	6,0 Вт, (λ) 0,45 мкм	10,0 Вт, (λ) 0,45 мкм
От 3,0 до 5,0 мм	6,0 Вт, (λ) 0,45 мкм	10,0 Вт, (λ) 0,45 мкм	10,0 Вт, (λ) 0,45 мкм

Заключение медико-биологического экспериментального исследования

1. Анализ результатов исследования **in vitro** подтвердил особенности воздействия, определены перспективные параметры «синего» (λ) 0,45 мкм ЛИ для целей послойного ВМН.

2. В ходе сравнительного экспериментального исследования **in vivo** на коже лабораторных животных было установлено, что при применении ЛИ (λ) 0,45 мкм термическое повреждение проникает на большую, но прогнозируемую глубину — 350,0 ± 100,0 мкм. Для сравнения, при использовании ИК ЛИ (λ) 10,6 мкм импульсно-периодического CO_2 лазера глубина повреждения составляет 35,0 ± 10,0 мкм. Эти различия обусловлены разницей в глубине проникновения применяемых длин волн.

3. Сразу после воздействия излучений указанных длин волн наблюдается явное разграничение между областью термического повреждения и неизменённой тканью. При этом проксимальные фрагменты придатков кожи сохраняются, что способствует более быстрой центральной эпителизации раневой поверхности, особенно при использовании CO_2 лазера.

4. На протяжении всего периода наблюдений и при любых использованных режимах раневые поверхности заживали в соответствии с физиологическими нормами. Процесс заживления характеризовался отсутствием инфекции, карбонизации не наблюдалось, а в зонах воздействия отмечалась стабильная депигментация кожных покровов.

5. По результатам сравнительного исследования были установлены оптимальные параметры использования изучаемых длин волн. Для применения **ЛИ (λ) 0,45 мкм** определены переменные параметры мощности – 3,0 Вт, 6,0 Вт и 10,0 Вт; постоянные параметры длительности импульса – 0,5 сек, времени между импульсами – 0,25 сек, диаметра рабочего пятна – 1,0 мм, скорости сканирования – 1 см/сек, перекрытие лазерных пятен составляет ¼ площади предыдущего пятна. Для применения **ИК ЛИ (λ) 10,6 мкм** импульсно-периодического CO_2 лазера определены: переменная энергия в импульсе – 20 мДж, 30 мДж и 40 мДж; постоянная частота следования импульсов – 20 Гц, диаметр рабочего пятна – 1,0 мм, скорость сканирования – 1 см/сек, перекрытие лазерных пятен составляет ¼ площади предыдущего пятна.

Использование ЛИ (λ) 0,45 мкм и ИК ЛИ (λ) 10,6 мкм импульсно-периодического CO_2 лазера представляет собой инновационный метод для точного и эффективного удаления тканей с пигментацией в зоне воздействия, при этом значительно снижая риск повреждения соседних тканей и обеспечивая длительную и стойкую депигментацию**.**

Экспериментальная модель способа послойного удаления ВМН.

В ходе экспериментального исследования с учётом средней толщины кожи пациентов от 3 до 6 мм и толщины пигментных образований от 0,5 до 5 мм при различных формах невусов были разработаны оптимальные режимы лазерного воздействия. Также была создана экспериментальная модель для поэтапного удаления пигментных тканей, адаптированная под стандартизированный объект с заданными параметрами, соответствующими морфологическим характеристикам ВМН.

Инновационный лазерный способ основан на экспериментальной модели, в которую входит 2 технических аспекта:

Первый аспект: *послойное удаление тканей ВМН: необходимо расположить торец манипулятора перпендикулярно на расстоянии, не превышающем 0,75±0,25 см от поверхности объекта воздействия. При использовании ЛИ (λ) 0,45 мкм со скоростью сканирования 1±0,25 см/сек, последовательно, перемещать по поверхности образования с перекрытием на ¼ площади лазерное пятно диаметром – 1,0 мм, в диапазоне мощности от 3,0 Вт до 10,0 Вт. При использовании ИК ЛИ*

(λ) 10,6 мкм импульсно-периодического CO_2 лазера со скоростью сканирования 1±0,25 см/сек, последовательно, перемещать по поверхности образования с перекрытием на ¼ площади лазерное пятно диаметром – 1,0 мм энергии в импульсе от 20 мДж до 40 мДж, постоянной частотой 20 Гц.

Примечание. Чтобы послойно удалить пигментные образования толщиной от 1,5 до 5,0 миллиметров, целесообразно использовать **ЛИ (λ) 0,45 мкм**. Длительность импульса при этом должна составлять 0,5 секунды, а интервал между импульсами — 0,25 секунды. Для образований толщиной от 1,5 до 3,0 миллиметров рекомендуемая мощность составляет 3,0 Вт, а для более толстых — от 3,0 до 5,0 миллиметров — мощность следует увеличить до 6,0 Вт и 10,0 Вт.

Для удаления ВМН, с толщиной до 1,5 миллиметра, эффективно использовать **ИК ЛИ (λ) 10,6 мкм импульсно-периодического CO_2 лазера**. При этом частота импульсов должна быть до 20 Гц. Для образований толщиной менее 1,0 миллиметра рекомендуемая энергия в импульсе составляет 20 мДж, а для образований толщиной от 1,0 до 1,5 миллиметров — 40 мДж.

Во время проведения манипуляции за один проход по площади объекта ЛИ (λ) 0,45 мкм вызывает термический эффект на пигментированные ткани, глубиной 350,0 ± 100,0 мкм, при использовании ИК ЛИ (λ) 10,6 мкм импульсно-периодического CO_2 лазера глубина 35,0 мкм ± 10,0 мкм, при этом 1-2 проходов достаточно для достижения коагуляционного эффекта с полным гемостазом и удаления пигментных тканей.

Второй аспект. *Иссечение отдельных структурных элементов ВМН выполняют сфокусированным лазерным излучением (λ) 0,45 мкм, диаметром рабочего пятна равен – 1,0 мм, далее по окружности, на расстоянии 0,2±0,1 см от края элемента выполняют диссекцию на всю глубину расположения образования, диапазоне мощности от 3,0 Вт до 10,0 Вт.*

Для хирургического использования в клиническом исследовании определены оптимальные параметры ЛИ (λ) 0,45 мкм и ИК ЛИ (λ) 10,6 мкм импульсно-периодического CO_2 лазера.

В рамках экспериментального раздела этой работы были проведены исследования, которые подтвердили перспективность применения разработанной модели «способа послойного удаления пигментированных тканей» в клиническом исследовании.

РЕЗУЛЬТАТЫ КЛИНИЧЕСКОГО РАЗДЕЛА ИССЛЕДОВАНИЯ

В исследовании принимали участие 50 детей с ВМН, которые обратились в ГБУЗ «НИИ НДХиТ – Клиника доктора Рошаля» за период 2019-2024 г.г. Удаление проведено с применением инновационного лазерного метода с использованием ЛИ (λ) 0,45 мкм и ИК ЛИ (λ) 10,6 мкм импульсно-периодического CO_2 лазера. Среди пациентов малая форма наблюдалась у 20 детей, средняя — у 16, большая – у 9 детей, гигантская форма была диагностирована у 5 пациентов. В зависимости от возраста, все дети были разделены на три группы: первая группа включала 12 пациентов в возрасте от 6 до 8 лет, вторая — 20 детей от 9 до 13 лет, а третья — 18 подростков от 14 до 18 лет. По локализации ВМН часто встречалась в области лица, на конечностях и туловище, представлено в таблице 3.

Таблица 3 – Распределение пациентов в зависимости от локализации ВМН

Локализация ВМН	Область грудной клетки	Область лица	Область спины	Область конечностей	Брюшная стенка	Всего
Количество пациентов	8	15	8	12	7	50
Количество пациентов (%)	16	30	16	24	14	100

Диагностические мероприятия

В процессе подготовки к операции по удалению ВМН инновационным лазерным методом были проведены комплексные диагностические процедуры, что позволило получить как субъективное, так и объективное представление о состоянии пациента.

Перед операцией всем пациентам провели субъективную диагностику, чтобы визуально оценить особенности строения структуры ВМН. При осмотре определяли форму, размеры и наличие выступающих над уровнем кожи отдельных элементов ВМН, консультация онколога выполнена у всех пациентов. Объективные методы диагностики включали фотодокументирование до операции и в течение периода лечения, дерматоскопию образования для исключения злокачественного его характер, оценка по алгоритму Шольца (ABCD): наличие или отсутствие асимметрии формы в двух плоскостях, характер краёв, цвет и особенности структурных компонентов образования, фрагментация, шелушение, кровотечение. УЗИ необходимо для определения толщины ВМН в коже,

что наряду с учетом возрастных особенностей и толщины кожи пациента детского возраста служило основой выбора необходимых параметров ЛИ (λ) 0,45 мкм и ИК ЛИ (λ) 10,6 мкм импульсно-периодического CO_2 лазера для послойного удаления тканей ВМН.

Показания и противопоказания к операции оптимизированным лазерным способов

Показания: наличие эстетических и психосоциальных проблем у родителей и самого ребенка, профилактика малигнизации пигментных образований, изменение характера ВМН, его размеров, структуры поверхности, наличие ее фрагментации, шелушения, изменение цвета, постоянное повреждение, связанное с их расположением, травма одеждой, предметами быта и другое.

Относительные противопоказания, среди которых — отягощённый аллергоанамнез, в том числе на местные аппликационные и инъекционные анестетики. Неврологические заболевания, сопровождающиеся судорожным синдромом и делающие невозможным проведение оперативного вмешательства под общим или местным обезболиванием, также относятся к этой категории.

Абсолютные противопоказания включают наличие заболеваний со стороны сердечно-лёгочной системы, при которых применение общей или местной анестезии недопустимо. Также в этот список входят системные патологии соединительной ткани, такие как склеродермия, дерматомиозит, красная волчанка и другие. Кроме того, активные формы инфекционных заболеваний, включая гепатит, ВИЧ, сифилис, туберкулёз и прочие, а также наличие онкологических заболеваний, в том числе в анамнезе, являются строгим противопоказанием.

Собственно оперативное вмешательство

Способ включает в себя два аспекта: послойное удаление пигментных тканей и иссечение отдельных пигментных элементов.

Послойное удаление тканей ВМН: необходимо расположить торец манипулятора перпендикулярно на расстоянии, не превышающем 0,75±0,25 см от поверхности объекта воздействия. При использовании ЛИ (λ) 0,45 мкм со скоростью сканирования 1±0,25 см/сек, последовательно, перемещать по поверхности образования с перекрытием на ¼ площади лазерное пятно диаметром – 1,0 мм, в диапазоне мощности от 3,0 Вт до 10,0 Вт. При использовании ИК ЛИ (λ) 10,6 мкм импульсно-периодического CO_2 лазера со скоростью сканирования 1±0,25 см/сек, последовательно, перемещать по поверхности образования с перекрытием на ¼ площади лазерное пятно диаметром – 1,0 мм энергии в импульсе от 20 мДж до 40 мДж, постоянной частотой 20 Гц.

Оптимальные параметры ЛИ (λ) 450 нм и ИК ЛИ (λ) 10,6 мкм импульсно-периодического CO_2 лазера, коррелированные в соответствии с толщиной ВМН и возрастом ребенка, представлены в таблице 4.

Таблица 4 – Параметры режимов мощности ЛИ (λ) 0,45 мкм и энергии в импульсе ИК ЛИ (λ) 10,6 мкм импульсно-периодического CO_2 лазера.

Толщина пигментного образования, мм / (λ) ЛИ	**Группы пациентов, в соответствии с возрастом**		
	6 – 8 лет	9 – 13 лет	14 –18 лет
До 1,0 мм / (λ) 10,6 мкм	20 мДж	20 мДж	40 мДж
От 1,0 мм до 1,5 мм / (λ) 10,6 мкм	20 мДж	40 мДж	40 мДж
От 1,5 до 3,0 мм / (λ) 0,45 мкм	3,0 Вт	6,0 Вт	10,0 Вт
От 3,0 до 5,0 мм / (λ) 0,45 мкм	6,0 Вт	10,0 Вт	10,0 Вт

При толщине ВМН от 1,5 мм до 5,0 мм целесообразно использование ЛИ (λ) 0,45 мкм:

- толщина образования 1,5 мм – 3,0 мм оптимальная мощность 3,0 Вт ± 1,0 Вт;
- толщина образования 3,0 мм – 5,0 мм оптимальная мощность 6,0 Вт ± 1,0 Вт, 10,0 Вт ± 1,0 Вт.

Для послойного удаления пигментных тканей толщиной менее 1,5 мм эффективно применять ИК ЛИ (λ) 10,6 мкм импульсно-периодического CO_2 лазера:

- толщина образования менее 1,0 мм оптимальная энергия в импульсе 20 мДж ± 5 мДж, частота следования импульсов 20 Гц ± 5 Гц;
- толщина образования 1,0 – 1,5 мм оптимальная энергия в импульсе 40 мДж ± 5 мДж, частота следования импульсов 20 Гц ± 5 Гц.

Во время проведения манипуляции за один проход по площади объекта ЛИ (λ) 0,45 мкм вызывает термический эффект на пигментированные ткани, глубиной 350,0 ± 100,0 мкм, при использовании ИК ЛИ (λ) 10,6 мкм импульсно-периодического CO_2 лазера глубина 35,0 мкм ± 10,0 мкм, при этом 1-2 проходов достаточно для достижения коагуляционного эффекта с полным гемостазом и удаления пигментных тканей.

Иссечение отдельных структурных элементов ВМН выполняют сфокусированным лазерным излучением (λ) 0,45 мкм, диаметром рабочего пятна равен – 1,0 мм, далее по окружности, на расстоянии 0,2±0,1 см от края элемента выполняют диссекцию на всю глубину расположения образования, диапазоне мощности от 3,0 Вт до 10,0 Вт.

Инновационный метод обеспечивает прецизионное, послойное и контролируемое удаление пигментных тканей ВМН при сохранении подлежащих тканевых структур кожи, что обеспечивает центральную эпителизацию, заживление в физиологические сроки. После операции отмечен радикальный результат удаления тканей ВМН на всю его толщину, учитывая выступающие элементы. Продолжительность операции определялась размером ВМН и в среднем занимала 20±7 минут, гемостаз был полный, осложнений не было.

Послеоперационное наблюдение пациентов

В первый месяц после операции осмотры проводились 1 раз в 7 дней. Динамическое наблюдение за состоянием пациентов продолжалось на протяжении двух лет с момента операции. В рамках катамнестического исследования осуществлялось фотодокументирование области хирургического вмешательства и регулярное проведение контрольного ультразвукового исследования и дерматоскопии.

РЕЗУЛЬТАТЫ ЛЕЧЕНИЯ

Клинический результат оценивался в ходе регулярных осмотров, которые проводились на 7-й, 14-й и 30-й день после операции, а также через 6 и 12 месяцев. Кроме того, наблюдения велись в катамнестическом периоде до двух лет. После хирургического вмешательства было организовано наблюдение за 90% пациентов. Анализ данных об их состоянии в катамнезе показал, что у всех 50 пациентов, которым была проведена операция с применением инновационного лазерного метода, достигнут положительный клинический результат в лечении ВМН. Последующие контрольные обследования, включающие дерматоскопию и УЗИ, показали отсутствие остаточных элементов ВМН. Рубцовая деформация кожных покровов не была обнаружена. Среди пациентов с малыми и средними формами заболевания 88,5% достигли окончательного хорошего клинического и эстетического результата, и остались полностью довольны лечением. Оставшиеся 11,5% пациентов с истинно гигантской формой выразили желание незначительно улучшить состояние кожных покровов в области операции. Оценка эстетического результата проводилась с использованием глобальной шкалы GAIS (Global Aesthetic Improvement Scale), что представлено в таблице 5.

Таблица 5 – Результаты лечения различных форм ВМН у детей инновационным методом ЛИ (λ) 0,45 мкм и ИК ЛИ (λ) 10,6 мкм CO_2 лазера

Форма ВМН	Тип лазера	**Клинический результат**			**Эстетический результат по шкале Gais***		
		Хороший результат	Удовлетворительный лечения	Плохой результат	3 балла	2 балла	1 балл
Малая форма	(λ) 0,45 мкм	14	0	0	14	0	0
	(λ) 10,6 мкм	6	0	0	6	0	0
Средняя форма	(λ) 0,45 мкм	9	0	0	9	0	0
	(λ) 10,6 мкм	7	0	0	7	0	0
Большая форма	(λ) 0,45 мкм	6	0	0	6	0	0
	(λ) 10,6 мкм	3	0	0	3	0	0
Истинно гигантская форма	(λ) 0,45 мкм	2	1	0	2	1	0
	(λ) 10,6 мкм	1	1	0	1	1	0
Итого	(λ) 0,45 мкм	31	1	0	30	1	0
	(λ) 10,6 мкм	17	1	0	17	1	0

Результаты лечения инновационным лазерным методом сравнивали с другими методами удаления. Статистически доказана большая эффективность указанного способа лечения ВМН. Анализ показал, что при использовании усовершенствованной методики с ЛИ (λ) 0,45 мкм и импульсно-периодическим CO_2 лазером с ИК ЛИ (λ) 10,6 мкм частота рецидивов ($p<0.05$) и доля неудовлетворительных косметических результатов 2,8 % ($p<0.05$) значительно ниже по сравнению с данными, представленными в доступной литературе, представлено в таблице 6.

Таблица 6. Сравнительные результаты клинических исследований различных методов удаления ВМН

Тип лечения	*Исследования*	*Кол-во больных*	*Рецидив*, %	*Рубцевание* (неудовлетво-рительный косметический результат), %	Статистическое сравнение частот появления рецидивов по сравнению с авторской методикой, Р	Статистическое сравнение частот возникновения рубцевания с авторской методикой, Р
Хирургическое иссечение	1 ретроспективное исследование (Ю.В. Букина, 2013)	158	Нет данных	30,00%	Нет данных	p=0.0011, p<0.05
Криотерапия	1 проспективное исследование (L.L. Sommer, 2011)	205	50,00	20,00%	p=0.0001, p<0.05	p=0.0178, p<0.05
Удаление непрерывным CO_2 лазером	1 ретроспективное исследование (Капустина О.Г., 2006)	176	6,3%	20,00%	p=0.176, p>0.05	p=0.0183, p<0.05
Механическая дермабразия	1 ретроспективное исследование (Ferrandiz L, 2005)	204	19,6%	8,3%	p=0.0041, p<0.05	p=0.3221, p>0.05
Лазерная CO_2 - дермабразия	1 ретроспективное исследование (Доронин В.А., 2004)	127	18%	5,00%	p=0.0068, p<0.05	p=0.7098, p>0.05
*Оптимизированная лазерная методика**	Собственное исследование	50	0,00%	2,8%		
*Примечание** – сравнивается с данным типом лечения						

Инновационный способ с использованием ЛИ (λ) 0,45 мкм и ИК ЛИ (λ) 10,6 мкм импульсно-периодического CO_2 лазера обеспечивает радикальное и точное удаление ВМН. В 100% случаев отмечен хороший клинический результат лечения (p<0.05), с хорошим эстетическим компонентом в 88,5% случаях и удовлетворительным в 11,5% (p<0.05).

Примеры результатов лечения детей с различными формами ВМН представлены на рис. 52–55.

Рисунок 52 (а, б, в) – Пациент Е., 8 лет
Диагноз: ВМН в области левой щеки (малая форма, ⌀ 2,0 см)
Режим воздействия: ЛИ (λ) 0,45 мкм, мощность 6,0 Вт, длительность импульса 0,5 с, время между импульсами 0,25 с.

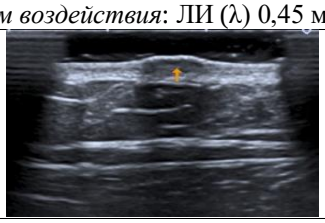

Рисунок 52 (а)
УЗИ до операции



Рисунок 52 (б)
Вид до операции



Рисунок 52 (в)
Результат через 1 год

Рисунок 53 (а, б, в, г) – Пациент К., 17 года
Диагноз: ВМН в области лба (средняя форма, ⌀ 5,0 см)
Режим воздействия: ЛИ (λ) 0,45 мкм, мощность 3,0 Вт, длительность импульса 0,5 сек, время между импульсами 0,25 с.



Рисунок 53 (а)
УЗИ до операции



Рисунок 53 (б)
Вид до операции



Рисунок 53 (в)
Результат через 1 месяц



Рисунок 53 (г)
Результат через 1 год

Рисунок 54 (а, б, в) – Пациент В., 12 лет
Диагноз: ВМН в области правой голени (средняя форма, ⌀ 4,3 см)
Режим воздействия: ИК ЛИ (λ) 10,6 мкм импульсно-периодического CO_2 лазера, энергия в импульсе 40 мДж, 20 Гц.



Рисунок 54 (а)
УЗИ до операции



Рисунок 54 (б)
Вид до операции



Рисунок 54(в)
Результат через 2 года

Рисунок 55 (А, Б, В, Г) – Пациент Е., 16 лет
Диагноз: ВМН в области передней брюшной стенки (истинно-гигантская форма, ⌀ 17 см)
Режим воздействия: послойное удаление и иссечение отдельных выступающих элементов и выполнено ЛИ (λ) 0,45 мкм, мощностью 10,0 Вт, длительностью импульса 0,5 сек, временем между импульсами 0,25 сек; для послойного удаления поверхностно расположенных тканей ВМН использовали ИК ЛИ (λ) 10,6 мкм импульсно-периодического CO_2 лазера, энергией в импульсе 40 мДж, частотой 20 Гц.



Рисунок 55 (а)
УЗИ до операции



Рисунок 55 (б)
Вид до операции



Рисунок 55 (в)
вид ВМН на этапе лечения через 6 месяцев



Рисунок 55 (г)
результат через 1 год после воздействия

ВЫВОДЫ

1. Определены оптимальные параметры лазерного излучения, путем экспериментального и клинического исследования, обеспечивающие эффективное удаление врожденных меланоцитарных невусов у детей. Для лазерного излучения (λ) 0,45 мкм: переменные параметры мощности – 3,0 Вт, 6,0 Вт и 10,0 Вт; постоянные параметры длительности импульса – 0,5 сек, времени между импульсами – 0,25 сек, диаметра рабочего пятна – 1,0 мм, скорости сканирования – 1 см/сек, перекрытие лазерных пятен составляет ¼ площади предыдущего пятна; инфракрасного лазерного излучения (λ) 10,6 мкм импульсно-периодического CO_2 лазера: переменная энергия в импульсе – 20 мДж, 30 мДж и 40 мДж; постоянная частота следования импульсов – 20 Гц, диаметр рабочего пятна – 1,0 мм, скорость сканирования – 1 см/сек, перекрытие лазерных пятен также на ¼ площади предыдущего пятна.

2. Разработана методика клинического использования инновационного лазерного метода лечения детей с врожденными меланоцитарными невусами, включающая:

- послойное удаление пигментных тканей лазерным излучением, в зависимости от толщины врожденного меланоцитарного невуса и возраста ребенка в импульсном режиме: при толщине 1,5 – 3,0 мм: (λ) 0,45 мкм, мощность 3,0 Вт ± 1,0 Вт; при толщине от 3,0 мм до 5,0 мм: (λ) 0,45 мкм – мощность 6,0 Вт ± 1,0 Вт и 10,0 Вт ± 1,0 Вт; при толщине менее 1,0 мм: (λ) 10,6 мкм – энергия в импульсе 20 мДж ± 5 мДж, частота импульсов 20 Гц ± 5 Гц; при толщине от 1,0 до 1,5 мм, (λ) 10,6 мкм – энергия в импульсе 40 мДж ± 5 мДж, частота импульсов 20 Гц ± 5 Гц.

- иссечение отдельных выступающих пигментных элементов врожденного меланоцитарного невуса непрерывным лазерным излучением (λ) 0,45 мкм, мощность от 3,0 Вт до 10,0 Вт.

3. Лечебно-диагностический алгоритм включает: дооперационное выполнение УЗИ и дерматоскопии, позволяющий определить форму, размеры и толщину врожденного меланоцитарного невуса. В зависимости от полученных данных, с учетом возраста ребенка подбираются оптимальные параметры лазерных излучений: длина волны, мощность/энергия в импульсе, длительность импульса, время между импульсами, определяется необходимость иссечения отдельных

выступающих пигментных элементов, гистологическое исследование образцов. Послеоперационное ведение предполагает обязательную фотофиксацию и дерматоскопию.

4. Инновационный лазерный способ с использованием «синего» (λ) 0,45 мкм и инфракрасного излучения (λ) 10,6 мкм лазерных излучений обеспечивает радикальное удаление врожденного меланоцитарного невуса. В 100% случаев ($p < 0,05$) отмечен хороший клинический результат лечения, с эстетическим компонентом в 88,5% ($p < 0,05$) случаях и удовлетворительным в 11,5%.

ПРАКТИЧЕСКИЕ РЕКОМЕНДАЦИИ

1. Инновационный способ лечения с использованием «синего» (λ) 0.45 мкм лазерного излучения и инфракрасного излучения (λ) 10,6 мкм импульсно-периодического CO_2-лазера рекомендован для удаления ВМН кожи у детей для достижения наилучшего клинического и эстетического результата лечения.

2. В предоперационной подготовке обязательно проведение диагностических мероприятий – УЗИ, для определения формы и толщины ВМН, результаты исследования с учетом возрастных особенностей толщины кожи у детей служили основой для выбора оптимальных параметров при удалении ВМН у детей.

3. При выполнении непосредственно хирургического лечения инновационным лазерным методом обязательно соблюдение технических аспектов выполнения. Послойное удаления и иссечение отдельных выступающих элементов ВМН выполняют с использованием объективно обоснованных параметров режимов лазерного для достижения хорошего результата лечения:

- при толщине 1,5 – 3,0 мм, (λ) 0.45 мкм – мощность 3,0 Вт ± 1,0 Вт;
- при толщине от 3,0 мм до 5,0 мм, (λ) 0.45 мкм – мощность 6,0 Вт ± 1,0 Вт и 10,0 Вт ± 1,0 Вт.
- при толщине менее 1,0 мм, (λ) 10,6 мкм – энергия в импульсе 20 мДж ± 5 мДж, частота импульсов 20 Гц ± 5 Гц;
- при толщине от 1,0 до 1,5 мм, (λ) 10,6 мкм – энергия в импульсе 40 мДж ± 5 мДж, частота импульсов 20 Гц ± 5 Гц.

4. В послеоперационном периоде рекомендуется выполнять динамическое наблюдение, при необходимости УЗИ, а также контролировать раневой послеоперационный процесс в зоне лазерного воздействия.

СПИСОК РАБОТ, ОПУБЛИКОВАННЫХ ПО ТЕМЕ ДИССЕРТАЦИИ

1. Подурар С.А., Горбатова Н.Е., Брянцев А.В. и др. «Пигментные невусы у детей, необходимость и оптимизация их лечения» XI Всероссийского научно-практического форума с международным участием «Неотложная детская хирургия и травматология, 15–17 февраля 2023 года, Москва // Детская хирургия. - 2023. - №27 (1). – 1-238.

2. Подурар С.А., Горбатова Н.Е. и др. «Перспектива использования синего лазерного излучения для лечения гигантских пигментных невусов у детей» научно-практической конференции с международным участием «Лазерная медицина в России: прошлое, настоящее, будущее» 16.06.2023 посвященная 100 - летию Олега Ксенофонтовича Скобелкина // Медицинская физика. - 2023. - №1 (2). – С. 82.

3. **Подурар С.А., Горбатова Н.Е. Проблемы и перспективы в лечении различных форм пигментных невусов у детей (обзор литературы). Детская хирургия. 2023; 27(2): 98-106.**

4. Podurar S.A., Gorbatova N.Ye. et. al. «Experimental substantiation of the prospects for the use of "blue" laser radiation with λ= 450 nm for the effective removal of congenital giant pigmented nevi» конференция с международным участием «30–я международная конференция по передовым лазерным технологиям» 18.09.2023, г. Самара, ALT23 // Book of abstracts - M., 2023.- С. 85.

5. Подурар С.А., Горбатова Н.Е., Брянцев А.В. и др. Экспериментальное исследование возможности использования «синего» (λ=450 нм) лазерного излучения для удаления пигментных образований. Лазерная медицина. 2023; 27(3):21–35.

6. Подурар С.А., Горбатова Н.Е., Брянцев А.В. и др. Сравнительное экспериментальное исследование воздействия «синего» (λ = 450 нм) и импульсно-периодического CO2 (λ = 10,6 мкм) лазерного излучения на кожу лабораторных животных. Лазерная медицина. 2023; 27(4): 16-25

7. Подурар С.А., Горбатова Н.Е., Брянцев А.В. и др. «Экспериментальное обоснование использования «синего» лазерного излучения для улучшения результатов лечения пигментных образований кожи у детей» XII Всероссийского научно-практического форума «Неотложная детская хирургия и травматология», февраль 14–16, 2024; Москва – Санкт-Петербург // Эко-Вектор Ай-Пи, 2024 182 с. DOI: https://doi.org/10.17816/ps.conf2024 /, Тертычный А.С., Платонова А.Д., Варев Г.А.
8. Подурар С.А. «Экспериментальное исследование возможности использования «синего» (λ 450 нм) лазерного излучения для послойного удаления врожденных пигментных невусов» // Материалы 7-й научно-практической конференции молодых специалистов медицинских организаций департамента здравоохранения г. Москвы: инновационные технологии в оказании экстренной и плановой медицинской помощи, г. Москва, 19 апреля 2024 года. Том 259. НИИ скорой помощи им. Н.В. Склифосовского ДЗМ, 2024. – 87 с.
9. Подурар С.А., Горбатова Н.Е., Тертычный А.С. и др. «Эффективность использования синего (λ =450 нм) лазерного излучения для удаления врожденных гигантских пигментных невусов у детей» // Материалы научно-практической конференции с международным участием «Скобелкинские чтения. Лазерные и оптические технологии в эндоскопии и эндоскопической хирургии» 28.06.2024. «Медицинская физика» - М., 2024 (2): 41-42.
10. **Горбатова Н.Е., Подурар С.А. и др. Способ лечения врождённых гигантских пигментных невусов (ВГПН) у детей. Патент на изобретение RU 2820879 C1, 11.06.2024. Заявка № 2023118638 от 14.07.2023.**
11. Podurar S.A., Gorbatova N.E., Bryantsev A.V. et al. «Study of the use of laser radiation with a wavelength of 450 nm to remove pigmented skin formations». 2024 International Conference Laser Optics (ICLO), Saint Petersburg, Russian Federation. IEEE. 2024, pp. 487-487
12. Подурар С.А., Горбатова Н.Е., Брянцев А.В. и др. Сравнительное исследование эффективности импульсного и непрерывного 450 нм лазерного излучения на ткани для послойного удаления пигментных невусов. Биомедицина. 2024;20(3):100-113.
13. Подурар С.А., Горбатова Н.Е., Брянцев А.В. и др. Первый опыт использования «синего» лазерного излучения (λ 450 нм) для послойного удаления врожденных гигантских пигментных невусов у детей. Медицинский вестник Башкортостана. 2024. — Том 19, № 4 (112). — С. 48-52.
14. Подурар С.А., Горбатова Н.Е., Брянцев А.В. и др. Оптимизация способов лечения лазерным излучением врождённых гигантских пигментных невусов у детей. Детская хирургия. 2024 Дек. 19; Т. 28, № 6: 568–579
15. Подурар С.А., Брянцев А.В. и др. «Оптимизация способов лечения врожденных гигантских пигментных невусов у детей различным лазерным излучением» // Материалы научно-практической конференции с международным участием «Скобелкинские чтения. Лазерные технологии в медицине». Медицинская физика - М., 2025 (2): 53.

СПИСОК ПРИНЯТЫХ СОКРАЩЕНИЙ

мДж – миллиджоуль
ЛИ – лазерное излучение
ИК ЛИ – инфракрасное лазерное излучение
λ – длина волны
Вт – ватт
⌀ – диаметр
ВМН – врожденный меланоцитарный невус
ВГПН – врожденный гигантский пигментный невус
ПН – пигментный невус
ГБУЗ – государственное бюджетное учреждение здравоохранения
ГБУЗ «НИИ НДХиТ – Клиника доктора Рошаля» – Государственное бюджетное учреждение здравоохранения города Москвы «Научно-исследовательский институт неотложной детской хирургии и травматологии – Клиника доктора Рошаля»
УЗИ – ультразвуковое исследование
ДЗ – департамент здравоохранения
GAIS – Global Aesthetic Improvement Scale (глобальная шкала эстетического улучшения)