Государственное бюджетное учреждение здравоохранения города Москвы
«Морозовская детская городская клиническая больница
Департамента здравоохранения города Москвы»

На правах рукописи

Маргиева Диана Анатольевна

ЭФФЕКТИВНОСТЬ ЛАПАРОСКОПИЧЕСКИХ МЕТОДИК КОРРЕКЦИИ ПАТОЛОГИИ УРЕТЕРО-ВЕЗИКАЛЬНОГО СЕГМЕНТА У ДЕТЕЙ

3.1.11. Детская хирургия

ДИССЕРТАЦИЯ

на соискание ученой степени

кандидата медицинских наук

Научный руководитель:
Шарков Сергей Михайлович,
доктор медицинских наук

Москва – 2026

ОГЛАВЛЕНИЕ

СПИСОК СОКРАЩЕНИЙ И УСЛОВНЫХ ОБОЗНАЧЕНИЙ 4

ВВЕДЕНИЕ..... 5

ГЛАВА 1. ОБЗОР ЛИТЕРАТУРЫ..... 12

1.1. Дифференцированный подход к лечению патологии уретеро-везикального сегмента 12

1.2. Методики реимплантаций мочеточника 14

1.3. Особенности коррекции рецидивных нарушений уродинамики в области уретеро-везикального сегмента 19

ГЛАВА 2. МАТЕРИАЛЫ И МЕТОДЫ ИССЛЕДОВАНИЯ 23

2.1. Дизайн исследования 23

2.2. Характеристика пациентов..... 25

2.3. Методы обследования..... 26

2.3.1. Анамнез и физикальное обследование..... 26

2.3.2. Лабораторные исследования 26

2.3.3. Инструментальные исследования 27

2.4. Результаты предоперационного обследования 31

2.6. Распределение пациентов по группам 34

2.5. Статистическая обработка..... 37

ГЛАВА 3. МЕТОДИКИ ОПЕРАТИВНОГО ЛЕЧЕНИЯ..... 38

3.1. Показания и противопоказания к оперативному вмешательству 38

3.2. Предоперационная подготовка 38

3.3. Особенности проведения анестезии..... 39

3.4. Методика оперативных вмешательств..... 39

3.4.1. Лапароскопическая внепузырная поперечная реимплантация мочеточника 39

3.4.2. Лапароскопическая интра-экстравезикальная продольная реимплантация мочеточника 40

3.5. Интраоперационные показатели 48

3.6. Послеоперационное ведение пациентов 50

ГЛАВА 4. РЕЗУЛЬТАТЫ ХИРУРГИЧЕСКОГО ЛЕЧЕНИЯ 51

4.1. Течение ближайшего и раннего послеоперационного периода 51

4.2. Отдаленные результаты 57

4.3. Клинические примеры 62

ЗАКЛЮЧЕНИЕ 69

ВЫВОДЫ 77

ПРАКТИЧЕСКИЕ РЕКОМЕНДАЦИИ 78

СПИСОК ЛИТЕРАТУРЫ 79

СПИСОК СОКРАЩЕНИЙ И УСЛОВНЫХ ОБОЗНАЧЕНИЙ

ДГКБ – детская городская клиническая больница

ИМВП – инфекции мочевыводящих путей

МКБ – мочекаменная болезнь

МСКТ – мультиспиральная компьютерная томография

ПМР – пузырно-мочеточниковый рефлюкс

УВС – уретеро-везикальный сегмент

УЗИ – ультразвуковое исследование

Ch – диаметр катетера по шкале Шарьера

IR – индекс резистентности

ВВЕДЕНИЕ

Актуальность темы исследования

Среди пороков мочевой системы у детей на долю поражений уретеро-везикального сегмента (УВС) приходится от 42 до 54% [2; 74]. Пузырно-мочеточниковый рефлюкс (ПМР) и мегауретер приводят к нарушению уродинамики верхних мочевыводящих путей, и при отсутствии должного лечения могут вызвать такие тяжелые осложнения, как хронический пиелонефрит [29] и нефросклероз [55; 59; 71], что, в свою очередь, может привести к нефрогенной гипертензии и хронической болезни почек [23; 83].

В настоящее время хирургическая коррекция нарушения уродинамики УВС может осуществляться как трансуретральными методиками лечения, так и реимплантацией мочеточника. В случае отсутствия эффективности эндолюминальной хирургии встает вопрос о проведении реконструктивной операции [20; 26].

В последние десятилетия отмечается широкое внедрение эндовидеохирургических операций: пневмовезикоскопических, лапароскопических и робот-ассистированных. Применение эндовидеохирургического доступа позволяет достичь целого ряда преимуществ по сравнению с классическим открытым доступом. К ним относятся: небольшая кровопотеря во время операции, менее выраженный болевой синдром в послеоперационном периоде, ускоренная активизация больных, сокращение времени пребывания в стационаре, снижение числа осложнений в области послеоперационных ран и хорошие косметические результаты [48; 68]. Несмотря на высокую эффективность, пневмовезикоскопический доступ имеет ряд недостатков, таких как техническая сложность и пологая кривая обучения [62]. Кроме того, возраст пациента также может коррелировать с показателем успешности трансвезикоскопической реимплантации мочеточника и развитием послеоперационных осложнений [95; 106]. Зависимость методики от емкости мочевого пузыря [30; 37; 61; 69] значительно ограничивает применение данной техники у детей младшего возраста. Роботизированная хирургия также имеет существенный недостаток: высокая стоимость роботической стойки и расходного материала затрудняет ее внедрение в большинство стационаров [39; 84; 97].

Эффективность реимплантации с использованием лапароскопического доступа варьирует от 85,8 до 96,7% [6; 16; 22; 41]. У ряда пациентов после перенесенной операции возможны рецидивы нарушения уродинамики в виде ПМР или обструкции УВС, что в ряде случаев требует проведения повторного реконструктивного вмешательства. В процессе повторных операций у данной группы пациентов, как правило, возникают сложности в виде выраженного рубцового процесса, дефицита длины мочеточника и, как следствие, отсутствие возможности формирования уретероцистоанастомоза с соблюдением принципов антирефлюксной хирургии (соотношение подслизистого тоннеля к диаметру мочеточника не менее 4 или 5 к 1 [78]).

Вопрос эффективности лапароскопических методик при выполнении повторной реимплантации мочеточника остается недостаточно изученным. В отечественной литературе на данный момент имеется ограниченное количество исследований и клинических наблюдений [4; 9]. Все вышеперечисленное свидетельствует о сохраняющейся актуальности выбора оперативной методики как при первичной, так и при повторной реимплантации мочеточника.

Степень разработанности темы исследования

Вопрос оперативного лечения патологии УВС остаётся недостаточно решённым. В случаях неэффективности малотравматичных эндолюминальных методик, вопрос выбора методики реимплантации является актуальным. За последние десятилетия все более широко используется эндовидеохирургический доступ. В отличие от открытых операций, эндовидеохирургические обеспечивают оптическое увеличение и возможность прецизионной работы, тем самым осуществляется лучший гемостаз и, как следствие, снижается кровопотеря. Благодаря уменьшению выраженности болевого синдрома после операции удаётся раньше активизировать больного и сократить время его нахождения в стационаре. Наряду с этим снижается риск осложнений в области послеоперационных ран, и улучшаются косметические результаты [48; 68].

В России среди лапароскопических методик одной из наиболее распространённых является лапароскопическая внепузырная поперечная реимплантация мо-

четочника с эффективностью 85,8–90,7% [5; 6; 67]. Однако вопрос применения данной методики при дефиците длины мочеточника в условиях повторных оперативных вмешательств до сих пор остаётся недостаточно изученным.

В 2022 году была разработана модификация операции Paquin-лапароскопическая продольная интравезикальная реимплантация мочеточника [8]. Техника операции предполагает ее использование даже при наличии дефицита длины мочеточника [9; 10; 15].

Данная работа, исходя из накопленного опыта, посвящена исследованию эффективности как первичных, так и повторных реимплантаций мочеточника с применением лапароскопического доступа.

Цель исследования

Улучшить результаты лечения патологии уретеро-везикального сегмента у детей с использованием лапароскопического доступа.

Задачи исследования

1. Разработать и внедрить в практику методику лапароскопической операции в условиях дефицита длины мочеточника.

2. Оценить эффективность продольной и поперечной лапароскопической реимплантации мочеточника при проведении первичных оперативных вмешательств.

3. Провести сравнительный анализ результатов повторных лапароскопических вмешательств при рецидивах нарушения уродинамики в области уретеро-везикального сегмента.

4. Определить преимущества лапароскопической продольной реимплантации мочеточника перед лапароскопической внепузырной поперечной реимплантацией мочеточника.

Научная новизна

Впервые для лечения патологии уретеро-везикального сегмента разработана и внедрена в практику оригинальная методика лапароскопической продольной интра-экстравезикальной реимплантации мочеточника, позволяющая выполнить уретероцистонеоимплантацию в условиях дефицита длины мочеточника с сохранением анатомического направления подслизистого тоннеля.

Впервые проведена сравнительная оценка эффективности лапароскопической продольной интра-экстравезикальной и лапароскопической внепузырной поперечной реимплантации мочеточника при первичных и повторных оперативных вмешательствах.

Определены ключевые преимущества лапароскопической продольной интра-экстравезикальной реимплантации мочеточника перед лапароскопической внепузырной поперечной уретероцистонеоимплантацией.

Теоретическая и практическая значимость работы

Разработана и внедрена оригинальная методика лапароскопической реимплантации мочеточника с анатомическим направлением подслизистого тоннеля. Операция обеспечивает в равной степени эффективность как при первичной, так и при повторной реимплантации мочеточника, что делает её универсальным инструментом в лечении патологии УВС.

В рамках данного исследования продемонстрировано подробное описание техники реализации предложенной методики, а также выявлены ее ключевые преимущества.

Разработаны практические рекомендации для выполнения лапароскопических операций у детей.

Данное исследование имеет важное значение для теоретического обоснования методов реконструктивной хирургии патологии УВС и может быть использовано для практического повышения качества хирургической помощи в детской урологии.

Методология и методы исследования

Исследование проводилось в отделении детской урологии-андрологии ГБУЗ «Морозовская детская городская клиническая больница Департамента здравоохранения г. Москвы». В его основу положен анализ результатов лечения 104 детей с патологией УВС, находившихся в отделении с 2017 года по 2025 год. Всем пациентам выполнялись первичные либо повторные лапароскопические реконструктивные операции с применением двух методик: лапароскопическая продольная интра-

экстравезикальная и лапароскопическая внепузырная поперечная уретероцистонеоимплантация. Дизайн работы предполагал ретроспективное изучение групп пациентов с последующим сравнением эффективности проведенных реконструктивных вмешательств. Полученные материалы прошли статистическую обработку; различия считали статистически значимыми при $p < 0,05$.

Основные положения, выносимые на защиту

1. При патологии уретеро-везикального сегмента лапароскопическая продольная интра-экстравезикальная реимплантация мочеточника является высокоэффективным и малотравматичным методом лечения.

2. При повторной уретероцистонеоимплантации предпочтение следует отдавать лапароскопическому доступу, поскольку он обеспечивает возможность мобилизации мочеточника на всём протяжении.

3. Лапароскопическая продольная интра-экстравезикальная реимплантация мочеточника, выполняемая в условиях дефицита длины мочеточника, является более предпочтительной методикой оперативного лечения в сравнении с лапароскопической внепузырной поперечной реимплантацией мочеточника.

Степень достоверности результатов

Репрезентативность выборки обследованных пациентов, а также достаточный объём клинико-лабораторных и инструментальных данных служат обоснованием достоверности полученных результатов. Анализ выполнялся с применением современных методов статистической обработки. Сформулированные в диссертации выводы, положения и рекомендации аргументированы и логически следуют из системного анализа результатов. В совокупности перечисленное обеспечивает объективность и надёжность представленных выводов.

Апробация результатов исследования

Результаты исследования были представлены и обсуждены на: XIII Форуме «Неотложная детская хирургия и травматология» (Москва, 19–21 февраля 2025 г.); XXVI Конгрессе педиатров России с международным участием «Актуальные проблемы педиатрии» (Москва, 28 февраля – 2 марта 2025 г.); Научно-практической

конференции Российского общества урологов «Детская урология – преемственность между детскими и взрослыми урологами» (Москва, 14 марта 2025 г.); XIII Всероссийской Школе по детской урологии-андрологии (Москва, 3–4 апреля 2025 г.); 25th 2025 Annual Congress of Asia-Pacific Association of Pediatric Urologists (APAPU) (Таиланд, Бангкок, 2–4 октября 2025 г.); I Конгрессе Российского общества детских урологов-андрологов (Москва, 2–3 апреля 2026 г.); 26th Annual Congress of the Asia-Pacific Association of Pediatric Urologists (APAPU, 2026), (Стамбул, Турция, 18–20 сентября 2026 г.); XII Московский городской съезд педиатров с межрегиональным и международным участием «Трудный диагноз в педиатрии» (Москва, 13–15 октября 2026 г.).

Публикации по теме работы

Результаты диссертационного исследования отражены в 5 научных публикациях. Из них 3 статьи вышли в рецензируемых журналах, рекомендованных ВАК для публикации основных результатов диссертаций на соискание учёных степеней доктора и кандидата наук; кроме того, получен 1 патент на изобретение – «Способ лапароскопической продольной интравезикальной уретероцистонеоимплантации в условиях дефицита длины мочеточника» (№ 2798357).

Внедрение результатов исследования

Клиническое внедрение основных положений диссертации осуществлено в ряде медицинских учреждений, в числе которых – отделение детской урологии–андрологии ГБУЗ города Москвы «Морозовская детская городская клиническая больница Департамента здравоохранения города Москвы» и детское уроандрологическое отделение Российской детской клинической больницы – филиала ФГАОУ ВО «Российский национальный исследовательский медицинский университет имени Н. И. Пирогова» Минздрава России.

Структура и объем диссертации

Работа включает введение, четыре главы, заключение, выводы, практические рекомендации и список литературы. Объём диссертации составляет 92 страница печатного текста; материал проиллюстрирован 38 рисунками и 14 таблицами. В

списке литературы – 109 источников, среди которых 15 отечественных и 94 зарубежных.

ГЛАВА 1. ОБЗОР ЛИТЕРАТУРЫ

1.1. Дифференцированный подход к лечению патологии уретеро-везикального сегмента

Среди пороков мочевой системы у детей на долю патологии УВС приходится от 42% до 54% [2; 74]. К аномалиям УВС, в некоторых случаях требующих формирования уретероцистоанастомоза, относятся: пузырно-мочеточниковый рефлюкс (ПМР); мегауретер; парауретеральный дивертикул; полное удвоение верхних мочевыводящих путей, само по себе не являющееся патологическим состоянием, однако сочетая в себе вышеперечисленные заболевания может приводить к развитию уродинамических нарушений. Нарушение уродинамики в области УВС сопровождается повышением давления в мочеточнике и чашечно-лоханочной системе [32], развитием расширения верхних мочевых путей, колонизации и роста бактерий и, как следствие, к рецидивирующим инфекциям мочевыводящих путей (ИМВП) [29]. Повышение давления в собирательной системе вызывает повреждение эпителиальных клеток почечных канальцев, инвазию интерстиция почки активированными клетками иммунной системы, способствуя формированию нефросклероза [55; 59; 71]. Все вышеперечисленное в конечном итоге приводит к хронической болезни почек [23; 83].

ПМР относится к наиболее распространённым урологическим заболеваниям у детей, охватывающим 1–3% детского населения [107]. Лечение включает консервативную тактику, предусматривающую постоянную профилактику низкими дозами уросептиков [108], и хирургические методики. К последним относятся эндоскопическая коррекция устья мочеточника и реимплантация мочеточника. Преимуществами эндоскопической коррекции объемообразующими препаратами являются малая травматичность и техническая простота выполнения [65]. Эффективность данного метода зависит от степени ПМР, применяемого материала и техники инъекции; частота разрешения рефлюкса составляет от 69% до 100% [46]. Особую сложность представляет лечение ПМР при полном удвоении МВП. У данной категории пациентов частота разрешения рефлюкса варьирует от 21 до 75% [1; 7; 47].

Однако некоторым детям при отсутствии эффективности или невозможности выполнения вышеописанной методики может потребоваться реимплантация мочеточника [20; 82; 102].

Еще одной распространенной патологией УВС является мегауретер. Выбор лечебной тактики определяется протяженностью и выраженностью стенозированного участка, степенью расширения мочеточника, функциональным состоянием почки и наличием инфекционных осложнений. У детей младшего возраста первичный обструктивный мегауретер в ряде случаев подвергается спонтанному разрешению; по данным литературы, частота такого исхода достигает 61% [75]. В настоящее время широкое распространение получили трансуретральные методы лечения, такие как стентирование и баллонная дилатация интрамурального отдела мочеточника. Установка мочеточникового стента представляет собой методику внутреннего дренирования, позволяющую деблокировать почку и сократить размеры мочеточника. Кроме того, стентирование может использоваться в качестве подготовительного этапа перед выполнением уретероцистонеоимплантации. При этом самостоятельная эффективность данного метода, определяемая как отсутствие необходимости последующего реконструктивного лечения, составляет около 26% [51]. По данным Awad K. и соавт., осложнения стентирования, включая миграцию и инкрустацию стента, инфекции мочевых путей и гематурию, наблюдаются примерно в 41% случаев [21]. В последние десятилетия у детей первого года жизни все чаще применяется эндоскопическая баллонная дилатация. Для ее проведения баллон высокого давления раздувается под рентген-контролем в области суженного отдела мочеточника. Основное преимущество описанного метода заключается в полностью эндоскопическом лечении, зачастую являющееся окончательным. Согласно систематическому обзору Skott и соавт., эффективность описанного метода варьирует от 35% до 97%. Частота послеоперационных осложнений, включая гематурию, инфекцию мочевыводящих путей и миграцию стента, наблюдается от 23% до 60%. ПМР после баллонной дилатации развивается в 8% случаев [45].

Особую группу составляют пациенты с полным удвоением мочевыводящих путей при наличии уретероцеле верхнего сегмента. Одним из вариантов лечения

уретероцеле и связанного с ним мегауретера является эндоскопическая декомпрессия уретероцеле [92]. Главным недостатком данной методики лечения является ПМР, возникающий после ее выполнения, по данным различных исследований частота варьируется от 22,2 до 75% [31; 35; 60].

У 1,7% детей, проходящих рентгенологическое обследование по поводу инфекции мочевыводящих путей, выявляется дивертикул мочевого пузыря [28]. Дивертикул, расположенный парауретерально (дивертикул Хатча) представляет собой выпячивание слизистого и подслизистого слоя мочевого пузыря между дефектом мышечных волокон у устья мочеточника [58]. Если дивертикул имеет небольшие размеры и не сопровождается симптомами, то лечение его не требуется. Однако при накоплении в нем мочи может происходить его расширение, и наряду с этим происходит вовлечение мочеточника в стенку дивертикула. Это может приводить к развитию ПМР или обструкции УВС [50]. Если мочеточник является частью стенки дивертикула, дивертикулэктомия сопровождается одномоментной уретероцистонеоимплантацией [57; 58].

Таким образом, за время изучения вопроса патологии УВС разработано множество малоинвазивных трансуретральных методов лечения. Однако их эффективность не является абсолютной, в связи с чем вопрос выбора методики реимплантации мочеточника является актуальным.

1.2. Методики реимплантаций мочеточника

Еще в 1876 году была выполнена первая открытая уретероцистонеоимплантация [77]. Лапароскопическая реимплантация мочеточника у детей впервые описана в 1994 году [42], а первые сообщения о применении робот-ассистированной операции относятся к 2005 году [79]. Несмотря на многолетнюю историю развития данного направления и множество разработанных методик оперативного лечения, вопрос выбора оптимальной техники реимплантации мочеточника у детей остаётся предметом обсуждения.

Комбинированная интра-экстравезикальная методика реимплантации мочеточника была предложена V. A. Politano и W. F. Leadbetter в 1958 году [80]. Эффективность данной операции составляет 93–96% [27; 56]. Основным преимуществом методики является формирование неоустья мочеточника в зоне треугольника Льето, а также анатомическое направление подслизистого тоннеля. К недостаткам метода относится проведение мочеточника за мочевым пузырем вслепую, что сопряжено с риском травматизации сосудов и возможной обструкцией мочеточника в результате его перегиба. Частота обструкции после операции Politano-Leadbetter варьирует в диапазоне от 1% до 4% [81; 96; 100].

В 1964 году была предложена операция Lich-Gregoir. Суть методики заключается в экстравезикальном удлинении подслизистого отдела мочеточника без перемещения его устья [54]. Эффективность достигает 98% [48]. Отсутствие необходимости в цистотомии – одно из важнейших достоинств данной методики. Наряду с этим анатомическое положение мочеточника даёт возможность выполнять трансуретеральные манипуляции и после операции. Однако техника не является универсальной, поскольку не может применяться при наличии обструкции мочеточника.

Операция Glenn-Anderson, предложенная в 1966 году, является интрапузырной реимплантацией мочеточника [52]. Данный метод целесообразен при латерализации устья мочеточника. Преимуществом является возможность перемещения устья в дистальный отдел мочепузырного треугольника, под контролем зрения, а также наличие доступа к верхним мочевыводящим путям [53]. К основным минусам методики относятся: короткий подслизистый тоннель и, как следствие, риск рецидива ПМР, риск возникновения обструкции в связи с близким расположением неоустья мочеточника к шейке мочевого пузыря. Методика не рекомендуется пациентам младшего возраста и пациентам с мегауретером при наличии выраженного расширения мочеточника из-за отсутствия возможности создания антирефлюксного тоннеля достаточной длины.

Операция, предложенная Cohen в 1975 году [33], является одной из наиболее эффективных методик. Согласно литературным данным, её результативность составляет от 96,7% до 100% [27,36]. Однако в связи с поперечным расположением

тоннеля возникают трудности для эндоурологических манипуляций даже с использованием гибкого уретероскопа [13].

Операция Paquin (1959 г.) интра-экстравезикальная методика реимплантации мочеточника. В ее основу легла идея о создании универсальной методики операции, путем воссоздания естественного положения и направления мочеточника (косо, между мышечной и слизистой оболочек мочевого пузыря, устье открывается у треугольника Льето, соотношение подслизистого тоннеля к диаметру мочеточника не менее 4 или 5 к 1) [78].

John R. Woodard с соавт. сообщили о серии оперативных вмешательств с использованием техники Paquin и ее модификаций, выполнив реимплантацию 217 мочеточников, им удалось достичь эффективности 96–98% [105]. J. W. Coleman с соавт. опубликовали результаты использования данной техники операции у 491 ребенка. Была выполнена реимплантация 703 мочеточников с успешным результатом 92% [34].

В последние десятилетия широкое распространение получили лапароскопические и роботизированные технологии. Применение эндовидеохирургического доступа позволяет достичь целого ряда преимуществ по сравнению с классическим открытым доступом. К ним относятся: небольшая кровопотеря во время операции, менее выраженный болевой синдром в послеоперационном периоде, ускоренная активизация больных, сокращение времени пребывания в стационаре, снижение числа осложнений в области послеоперационных ран и хорошие косметические результаты [48; 68]. За последние десятилетия лапароскопическая реимплантация показала хорошие результаты даже в случаях сложной анатомии мочевых путей [91; 98].

Среди эндовидеохирургических вариантов формирования уретероцистоанастомоза наиболее часто используемым является пневмовезикоскопическая поперечная реимплантация, являющаяся модификацией операции Cohen. Первая публикация данной техники была в 2001 году [66]. В 2005 году Peters впервые опубликовал серию успешно выполненных внутрипузырных робот-ассистированных операций. [79]. Несмотря на высокую эффективность подобной методики, которая достигает 97,1% [38], в ходе операции изменяется естественный ход мочеточника, создавая проблемы для последующего обследования и лечения верхних мочевыводящих

путей. Вариант трансвезикоскопической реимплантации мочеточника – модификация операции Politano-Leadbetter – способен устранить недостатки техники Cohen. Первый отчет о пневмовезикоскопической реимплантации мочеточника по Politano-Leadbetter был опубликован Soh и соавт. в 2015 году [101]. Проведенное Zhou G и соавт. исследование включало 192 пациента, в котором сравнивались результаты обеих методик. Показатели успешности в обеих группах были схожими: 97,1% и 96,6% [38]. Несмотря на высокую эффективность, везикоскопический доступ имеет ряд недостатков, таких как техническая сложность и пологая кривая обучения [62]. Кроме того, возраст пациента также может коррелировать с показателем успешности трансвезикоскопической реимплантации мочеточника и развитием послеоперационных осложнений [95; 106]. Зависимость методики от емкости мочевого пузыря [30; 61; 69] значительно ограничивает применение данной техники у детей младшего возраста.

Одной из наиболее часто используемых операций лапароскопическим доступом является модификация операции Lich-Gregoir, первое сообщение о выполнении у детей в 1994 году [42]. Bustangi N. и соавт. сравнили открытый и лапароскопический метод операции Lich-Gregoir. Уровень успеха в открытой группе составил 98% и 97,8% при лапароскопическом подходе [48]. Однако основным недостатком описанной методики является нарушение мочеиспускания, наблюдаемое в послеоперационном периоде, чаще при двусторонней реимплантации мочеточника [49], достигает 37,5% [89]. Данное осложнение связано с детрузоротомией в области треугольника Льето для создания подслизистого тоннеля. Таким образом, повреждение пузырной иннервации можно свести к минимуму, используя хирургические подходы, которые не предполагают рассечение детрузора в области дна мочевого пузыря.

Методика лапароскопической поперечной уретероцистонеоимплантации, предложенная Бондаренко С. Г. в 2013 году [25], представляет собой разобщающий вариант уретероцистоанастомоза. В 2024 году было проведено многоцентровое исследование с использованием данных пациентов 12 центров Российской Федерации и Республики Беларусь. По данным исследования эффективность лапароскопиче-

ской поперечной уретероцистонеоимплантации при обструктивном мегауретере составила 85,8%. ПМР в послеоперационном периоде обнаружен в 12,8%, рестеноз в 1,4% [6].

Одним из ключевых недостатков уретероцистоанастомоза с поперечно направленным тоннелем является сложность в послеоперационном периоде выполнения внутрипросветных трансуретеральных манипуляций, что крайне необходимо пациентам с мочекаменной болезнью (МКБ). Множество посвященных работ эндоскопическому лечению МКБ у пациентов, ранее перенесших реимплантацию с поперечно направленным тоннелем, указывают на актуальность данной проблемы [19; 40; 44; 63; 76; 93]. Принимая во внимание, что врождённые аномалии мочевыводящих путей повышают риск формирования мочекаменной болезни [104], при выполнении реимплантации мочеточника целесообразно учитывать данное обстоятельство и, по возможности, отдавать предпочтение продольно ориентированным подслизистым тоннелям.

Роботизированная реимплантация мочеточника приобрела значительную популярность за последние десятилетия, став второй по распространенности роботизированной процедурой после пиелопластики в детской популяции [99]. Роботизированная хирургия, имея все те же преимущества, что и лапароскопия, также обеспечивает повышенную точность и более широкий диапазон движения инструментов, что позволяет выполнять более сложные манипуляции. Роботизированные системы обеспечивают оптимальную эргономику во время операции, что способствует снижению утомляемости хирурга и улучшению результатов [72; 85]. Essamoud S. и соавт. изучили результаты 21 исследования. В статьях были представлены данные 1321 ребенка, которым была выполнена роботизированная экстравезикальная реимплантация 1914 мочеточников. Эффективность составила 92,2% для пациентов и 90,9% для каждого мочеточника [86]. Для пациентов с анамнезом операций на органах малого таза роботизированная система демонстрирует преимущества в деликатном разделении рубцовых тканей, избегая случайных повреждений нервов и сосудов, а также обеспечивает быстрое и точное наложение швов. Эти

особенности способствуют сокращению времени операции и повышению ее качества. Накопленный мировой опыт свидетельствует о том, что робот-ассистированная реимплантация мочеточника по своей эффективности не уступает традиционному открытому вмешательству [17; 41; 73; 87]. Несмотря на высокую эффективность, внедрение роботизированных методов сталкивается с рядом ограничений. Основные недостатки включают отсутствие тактильной обратной связи, что может приводить к фрагментации тканей при их пережатии. Высокая стоимость оборудования затрудняет массовое внедрение роботизированной хирургии в большинство медицинских учреждений [84].

1.3. Особенности коррекции рецидивных нарушений уродинамики в области уретеро-везикального сегмента

Несмотря на достаточно высокую эффективность различных реконструктивных методов лечения патологий УВС, у ряда больных наблюдаются случаи рецидива нарушения уродинамики. ПМР диагностируется у 1–10% пациентов после реимплантации мочеточника, а при мегауретере данный показатель достигает 20% [3; 11; 43]. Эффективность эндоскопической коррекции после перенесенной реимплантации мочеточника при ПМР III степени составляет 68,2%, при IV степени – 37,5%, суммарная общая эффективность не превышает 52,2% [14]. Успех эндоскопической коррекции во многом зависит от техники ранее выполненной реимплантации, а именно от направления тоннеля и расположения устья. В частности, после операции Lich-Gregoir ПМР был устранен в 86% случаев, тогда как после методики Cohen в 67% [90]. Авторы связывают отмеченную разницу с техническими сложностями выполнения эндоскопической коррекции при поперечно ориентированном мочеточнике.

Американская урологическая ассоциация определила общую частоту послеоперационной обструкции УВС менее 1% [94]. Gerwinn и соавт. в ходе долгосрочного (12-летнего) наблюдения после реимплантации мочеточника у детей с использованием техники Politano-Leadbetter и Cohen оценили частоту послеоперационных осложнений. В проведенном исследовании было обнаружено, что обструкция УВС

возникла в 7,5% почечных единиц. Стоит отметить, что все случаи обструкции были выявлены после операции Politano-Leadbetter [70].

У пациентов с ПМР или мегауретером после реимплантации мочеточника при наличии рецидивирующих ИМВП, прогрессирующего снижения функции почек, а также при отсутствии эффективности консервативной и эндолюминальной хирургии, возникает вопрос о необходимости повторного реконструктивного вмешательства.

В настоящее время предложено множество способов реимплантаций мочеточника используемых при различных патологиях УВС. Однако у пациентов, нуждающихся в повторном реконструктивном вмешательстве, зачастую выявляется выраженный рубцовый процесс за мочевым пузырем, что приводит к дефициту длины мочеточника и, как следствие, к отсутствию возможности формирования уретероцистоанастомоза с соблюдением принципов антирефлюксной защиты (расположение мочеточника между мышечной и слизистой оболочками мочевого пузыря, с фиксацией устья в области треугольника Льето, соотношение подслизистого тоннеля к диаметру мочеточника должно быть не менее 4 к 1) [78].

Вопрос повторной реимплантации мочеточника в настоящее время остается недостаточно изученным. По данным литературы описаны единичные клинические наблюдения с наложением повторного прямого уретероцистоанастомоза у детей. В 2022 году Коган и соавт. опубликовали серию клинических случаев с применением реимплантации по Bradic с рецидивным обструктивным мегауретером [4]. Однако при использовании данной техники неоустье располагается вне области треугольника Льето, что не соответствует основным принципам антирефлюксной хирургии.

В 2022 году была разработана модификация операции Paquin-лапароскопическая продольная интравезикальная уретероцистонеоимплантация в условиях дефицита длины мочеточника (Рисунок 1) [8]. К преимуществам относится возможность использования методики как при первичной реимплантации, так и при наличии дефицита длины мочеточника в рамках повторных реконструктивных вмешательств. Благодаря лапароскопическому доступу ее можно применять у детей любого возраста. Одним из этапов операции является послойное рассечение мочевого пузыря в области верхушки – в так называемой «гипоиннервируемой» зоне, что позволяет

минимизировать повреждение иннервации мочевого пузыря. В 2024 году был опубликован клинический случай успешного применения данной методики при повторной реимплантации мочеточника у пациента с удвоением МВП [9].

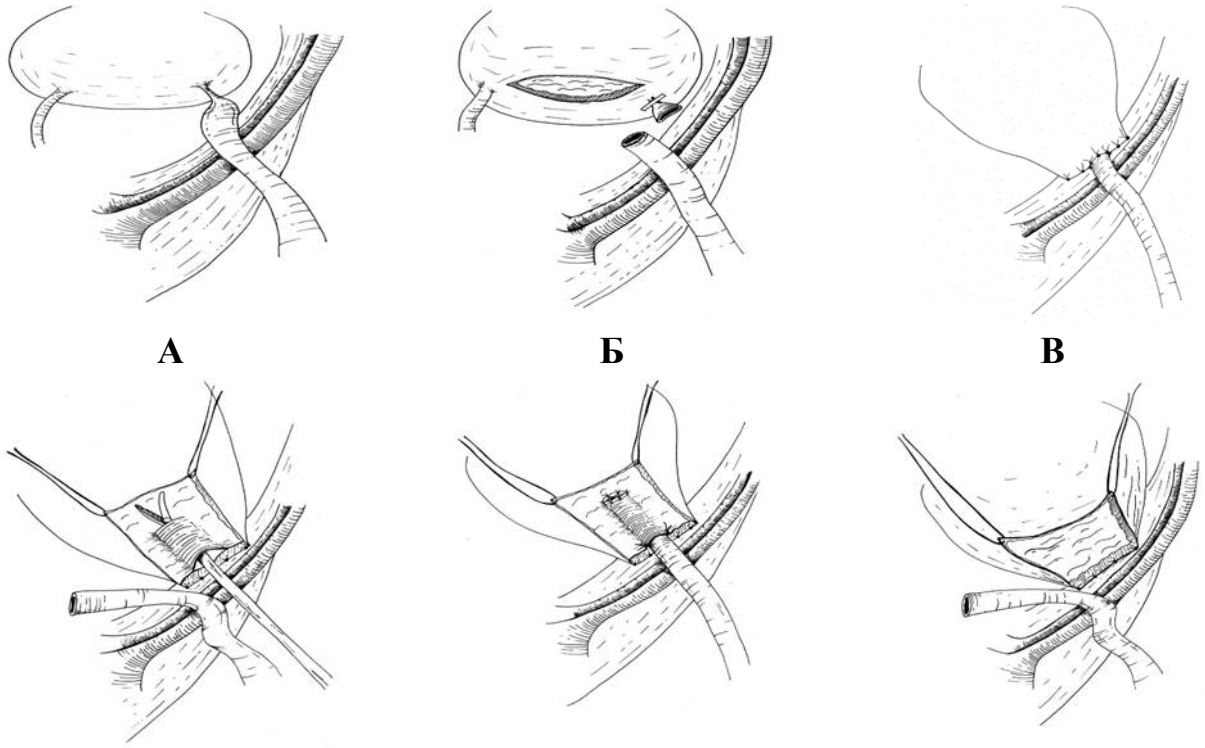

Рисунок 1 – Техника лапароскопической продольной интравезикальной реимплантации мочеточника

Этапами вмешательства являются: А – Мобилизация мочеточника; Б – отсечение мочеточника от мочевого пузыря, поперечное рассечение мочевого пузыря в области верхушки; В – фиксация краев на подвешивающих нитях держалках к передней брюшной стенке; при дефиците длины мочеточника выполняется мобилизация мочевого пузыря по передней стенке, прием psoas-hitch; Г – создание продольного подслизистого тоннеля; Д – формирование неоустья в области треугольника Льето; Е – ушивание мочевого пузыря.

В случае, когда длины мочеточника недостаточно для выполнения реимплантации нередко используется методика psoas-hitch, суть которой заключается в подшивании мочевого пузыря к поясничной мышце, тем самым уменьшая расстояние между мочеточником и мочевым пузырем [109]. Применение данной методики может компенсировать дефицит длины мочеточника на 6–10 см [88].

Однако при более протяженном дефиците длины мочеточника нередко используется тубуляризованный пузырный лоскут (операция Боари) [24]. Эта методика является эффективным способом реконструкции мочеточника вплоть до его средней трети, а в некоторых случаях позволяет восстановить мочеточник до уровня верхней трети или даже до лоханочно-мочеточникового сегмента. Потенциальная длина лоскута Боари зависит от предоперационной емкости мочевого пузыря [64]. Несмотря на сообщения о высокой эффективности оперативной техники (90%) [18], стоит помнить, что при использовании лоскута Боари обширная травма мышечной стенки мочевого пузыря с пересечением его нервных и сосудистых структур, а также уменьшение объёма мочевого пузыря вследствие формирования лоскута могут привести к изменениям его резервуарной и сократительной функции [12; 103]. Также при необходимости выполнения двусторонней реимплантации мочеточника у детей, методика не будет предпочтительна в связи с выраженной редукцией мочевого пузыря.

Таким образом, основная концепция детской хирургии – это высокий показатель эффективности при малой травматичности. Для лечения пороков УВС были разработаны и внедрены малоинвазивные трансуретральные вмешательства, которые не обладают абсолютной эффективностью и имеют ограниченные показания. Многочисленные публикации свидетельствуют о том, что нет универсальной методики реимплантации, которая могла бы использоваться при различных патологиях УВС. Вместе с тем имеется недостаток информации о результатах повторных реимплантаций мочеточника в условиях дефицита его длины. Все вышеперечисленное свидетельствует о сохраняющейся актуальности выбора оперативной методики как при первичной, так при повторной реимплантации мочеточника.

ГЛАВА 2. МАТЕРИАЛЫ И МЕТОДЫ ИССЛЕДОВАНИЯ

Работа выполнена на базе Городского бюджетного учреждения здравоохранения города Москвы «Морозовская детская городская клиническая больница Департамента здравоохранения города Москвы» в отделении детской урологии-андрологии.

Основой исследования является результат лечения 104 пациентов от 3 мес. до 17 лет, госпитализированных в отделение в период с 2017 года по 2025 год, которым были выполнены лапароскопические реконструктивные оперативные вмешательства с использованием следующих технологий: лапароскопической продольной интра-экстравезикальной уретероцистонеоимплантации, лапароскопической внепузырной поперечной уретероцистонеоимплантации.

Работа выполнена на базе отделения детской урологии-андрологии ГБУЗ города Москвы «Морозовская детская городская клиническая больница Департамента здравоохранения города Москвы». Материалом исследования стали результаты лечения 104 пациентов в возрасте 3 месяцев – 17 лет, поступивших в отделение в период 2017–2025 гг. Хирургическое лечение включало лапароскопические реконструктивные вмешательства с использованием лапароскопической продольной интра-экстравезикальной и лапароскопической внепузырной поперечной уретероцистонеоимплантации.

2.1. Дизайн исследования

В зависимости от применённой методики хирургического вмешательства пациенты были распределены на две группы. В группу (А) вошли 53 пациента (68 реимплантированных мочеточников) с патологией УВС, которым была выполнена лапароскопическая интра-экстравезикальная продольная реимплантация мочеточника. Также группа была разделена на две подгруппы. Подгруппа (А1) состояла из 26 детей, у которых была проведена первичная реимплантация мочеточника; в подгруппу повторной уретероцистонеоимплантации (А2) вошли 27 детей.

Группа (Б) состояла из 51 пациента (54 реимплантированных мочеточников) с патологией УВС, которым была выполнена лапароскопическая внепузырная поперечная реимплантация мочеточника. Первично оперированные пациенты (Б1) –

34 человека, повторная реимплантация мочеточника выполнена 17 пациентам (Б2). Подробная характеристика представлена на Рисунке 2.



Рисунок 2 – Дизайн исследования (n – число пациентов; ME – мочеточниковая единица)

Хирургическое лечение в обеих группах сравнивали по ряду критериев:

– длительность оперативного лечения;

– длительность анальгезии в послеоперационном периоде;

– продолжительность макрогематурии в послеоперационном периоде;

– осложнения в ближайшем послеоперационном периоде;

– продолжительность госпитального послеоперационного периода;

– отдаленные результаты лечения.

Критерии включения:

1) возраст от 1 месяца до 17 лет 11 месяцев;

2) патология УВС;

3) выполнение лапароскопической реимплантации мочеточника в период с 2017 года по 2025 год;

4) информированное согласие родителей/законных представителей на операцию и обработку данных.

Критерии исключения:

1) отсутствие данных предоперационного обследования или послеоперационного наблюдения;

2) сопутствующая патология верхних мочевыводящих путей;

3) реимплантация мочеточника с одномоментным его обуживанием.

2.2. Характеристика пациентов

В рамках данного ретроспективного исследования проведён анализ лечения 104 пациентов, оперированных в период с 2017 года по 2025 год. Возраст пациентов варьировал от 3 месяцев до 17 лет. Всем пациентам выполнена лапароскопическая реимплантация мочеточника.

Подробное распределение пациентов по возрасту и полу представлено в Таблице 1.

Таблица 1 – Распределение больных по возрасту и полу

Переменные	*Мужской*	*Женский*	*Процент*
До 1 года	19	3	21,2
1–3	36	8	42,3
4–6	12	6	17,3
7–9	8	2	9,6
10–12	1	5	5,8
13–18	2	2	3,8
Всего	78 (75%)	26 (25%)	104 (100%)

Анализ возрастных характеристик показал, что среди пациентов преобладали дети до 4 лет (63,5%), при этом выявлено значительное превалирование мужского пола. Мальчики составили 75% от общего числа пациентов, тогда как девочки – 25%.

Основными причинами обращения пациентов в стационар являлись обострение пиелонефрита или бессимптомная ИМВП, а также увеличение размеров чашечно-лоханочной системы и мочеточника, что было выявлено в процессе ультра-

звукового исследования (УЗИ). Данные изменения служили основанием для дальнейших диагностических мероприятий, направленных на уточнение характера и степени выраженности нарушений.

В ходе обследования все пациенты проходили комплексную диагностику, включающую сбор анамнеза, физикальное обследование, лабораторные анализы, а также инструментальную диагностику. В число обязательных методов инструментальной диагностики входили УЗИ органов мочевой системы, а также рентгенурологические методики, такие как микционная цистоуретрография, экскреторная урография или мультиспиральная компьютерная томография (МСКТ) с контрастным усилением. С целью оценки функционального состояния почек, при необходимости, проводилась статическая нефросцинтиграфия.

2.3. Методы обследования

2.3.1. Анамнез и физикальное обследование

При поступлении пациента в стационар оценивалось соответствие физического развития возрастным нормативам. Кроме того, фиксировались жалобы на дизурические расстройства – это давало возможность косвенно оценить функциональное состояние мочевого пузыря.

2.3.2. Лабораторные исследования

Обследование детей включало клинический анализ мочи с микроскопией осадка, исследование позволяло выявить текущую инфекцию мочевых путей и оценить степень лейкоцитурии. Кроме того, выполнялось бактериологическое исследование мочи с определением микрофлоры и её чувствительности к антибиотикам. В биохимическом анализе крови оценивали содержание мочевины, креатинина, общего белка и его фракций. Азотовыделительную функцию отражал клиренс эндогенного креатинина, а концентрационную функцию почек оценивали с помощью пробы Зимницкого.

2.3.3. Инструментальные исследования

Ультрасонография

УЗИ почек, мочеточника и мочевого пузыря является одним из основных неинвазивных методов диагностики пороков развития мочевых путей. В исследованиях применяются современные диагностические аппараты экспертного уровня, оснащённые конвексными и линейными датчиками. В ходе исследования оценивались следующие параметры: продольный и поперечный размеры почки, толщина паренхимы, передне-задний размер лоханки, размеры чашечек, а также расположение и размеры мочеточников в разных сегментах (верхний, средний, нижний). Для оценки кровоснабжения почечной паренхимы применялось цветовое допплеровское картирование, которое позволяло определить степень васкуляризации и параметры кровотока: скорость, индекс резистентности (IR) (Рисунок 3).

Внимание уделялось состоянию мочевого пузыря: его форме, толщине стенки, наличию дивертикулов и уретероцеле. Благодаря отсутствию ионизирующего излучения УЗИ является безопасным, что позволяет использовать его в динамическом контроле.

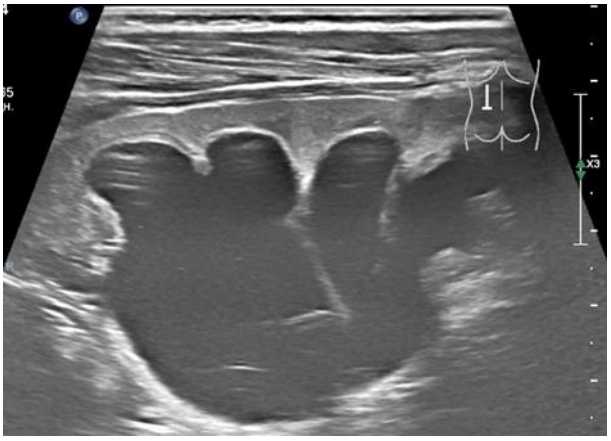

А

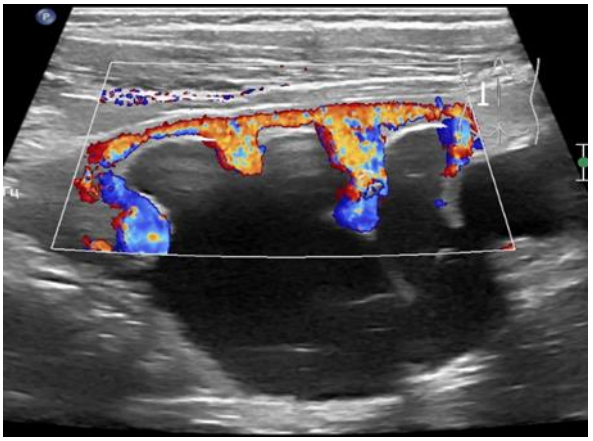

Б

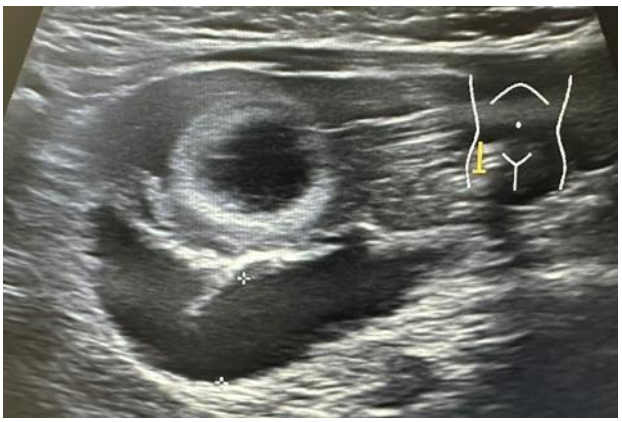

В

Примечание – **А** – выраженное расширение коллекторной системы; **Б** – снижение кровотока в паренхиме; **В** – расширенный мочеточник.

Рисунок 3 – Сонограммы пациентов с мегауретером

Микционная цистоуретрография

В рамках исследования всем пациентам выполнялась микционная цистоуретрография, которая проводилась с использованием водорастворимых контрастных препаратов (Рисунок 4).

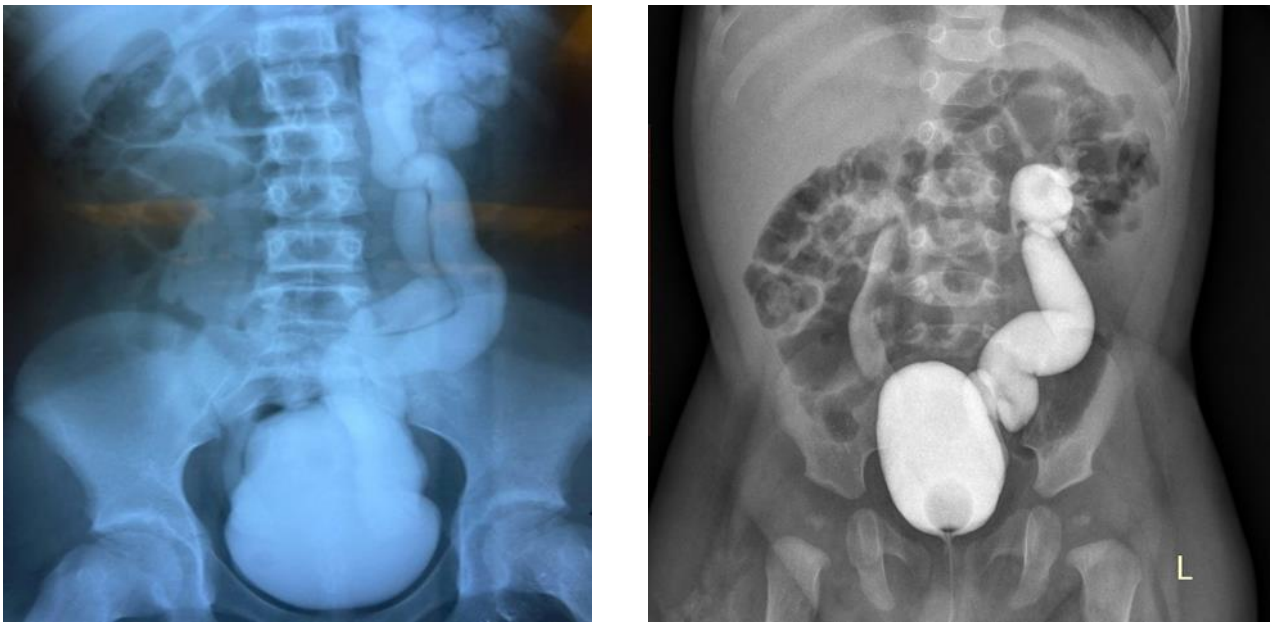

А **Б**

Рисунок 4 – Цистограммы пациентов: **А** – ПМР в оба сегмента удвоенной левой почки, ПМР справа; **Б** – ПМР с двух сторон

Перед проведением исследования мочевой пузырь заполнялся раствором контрастного вещества через предварительно установленный уретральный катетер. Исследование выполняли в прямой проекции с захватом поясничной области, а также в положении ¾. При этом оценивали форму мочевого пузыря и его контуры,

выявляли дефекты наполнения и дивертикулы, а также возможный активный либо пассивный заброс контрастного вещества в мочеточники и коллекторные системы почек.

Экскреторная урография

Одним из важных этапов инструментального исследования являлась экскреторная урография, которая остается одним из наиболее доступных и информативных методов рентгенологического исследования при подозрении на патологию УВС. Данная диагностическая методика позволяет получить детальную анатомическую структуру мочевыводящих путей и функциональную характеристику паренхимы почки (Рисунок 5).



Рисунок 5 – Экскреторная урограмма: обструктивный мегауретер слева

У детей младшего возраста урография выполнялась с предварительно установленным уретральным катетером, а дети старшего возраста самостоятельно опорожняли мочевой пузырь перед рентгенологическими снимками. После внутривенного введения контрастного препарата осуществлялась серия снимков через определённые интервалы времени, через 5, 15, 30 минут, и отсроченные снимки выполнялись через 1 и 3 часа. В ходе исследования оценивалось время появления контраста в чашечно-лоханочной системе, которое служит косвенным показателем почечной функции, а также степень контрастирования и конфигурация мочеточников.

Важной диагностической задачей при оценке отсроченных снимков является обнаружение наличия и уровня обструкции.

Мультиспиральная компьютерная томография

МСКТ выполнялась для детальной оценки анатомии и функционального состояния в случаях сложной анатомии МВП, таких как удвоение верхних мочевых путей, также проводилось при МКБ (Рисунок 6). Исследование включало введение контрастного вещества и последовательную серию срезов, что способствовало получению трёхмерных изображений. Выделяются следующие этапы: нативная (бесконтрастная) фаза, артериальная, венозная, паренхиматозная, ранняя и поздняя экскреторная фазы. Для повышения диагностической точности создавалась трёхмерная реконструкция в объеме, что позволяло получить детальные модели сосудистых магистралей и мочевых путей, а также уточнить их взаимоотношение и локализацию патологий.

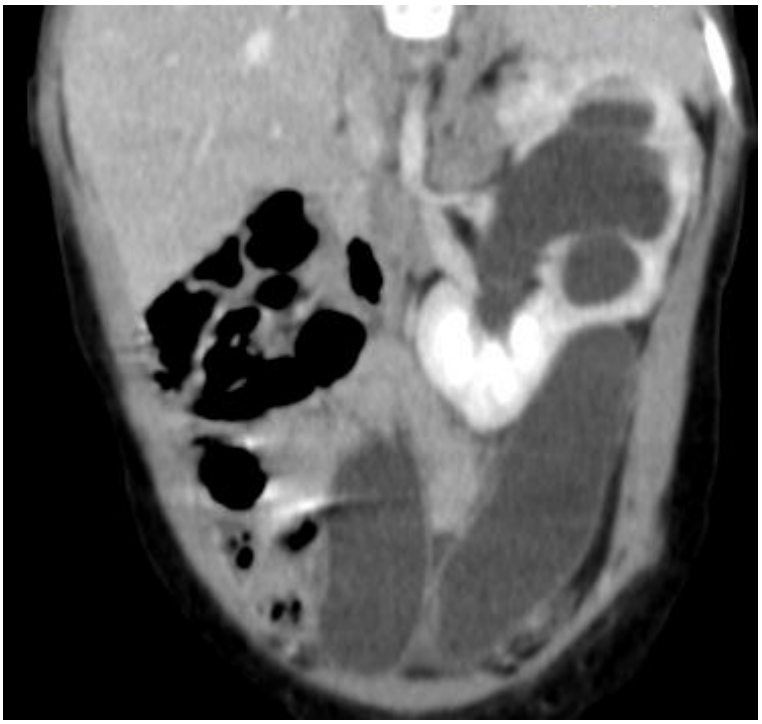

Рисунок 6 – МСКТ: обструктивный мегауретер левой половины s-образной почки

Статическая нефросцинтиграфия выполнялась с целью оценки функции почек путем определения процентного накопления радиофармпрепарата в почечной паренхиме. Исследование позволяет оценить распределение функции между почками или отдельными сегментами. Данная методика обеспечивает высокую точ-

ность и информативность, что существенно влияет на выбор тактики лечения и прогноза для каждого пациента. В результате можно получить объективные данные о зонах поражения, сегментарной функции и общей работоспособности почечной паренхимы (Рисунок 7).

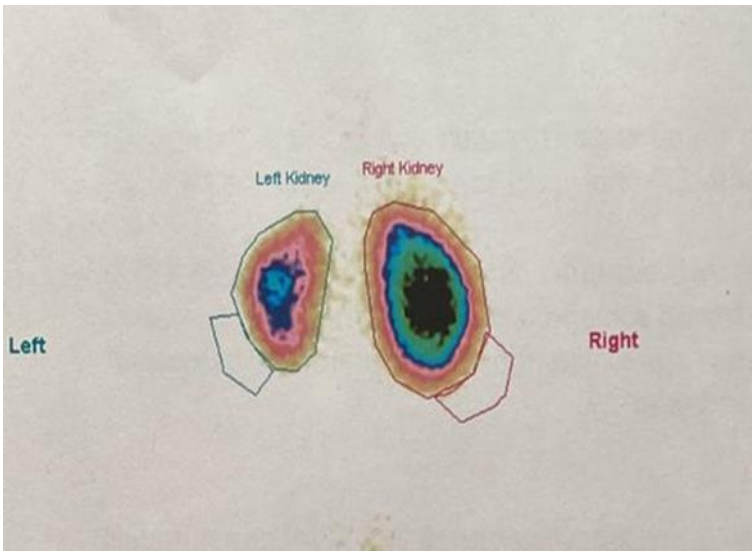

Рисунок 7 – Статическая нефросцинтиграфия (снижение секреторной функции левой почки)

В случае подозрения на нейрогенную дисфункцию мочевого пузыря пациентам выполнялось комплексное уродинамическое исследование, состоящее из ритма спонтанных мочеиспусканий, урофлоуметрии и цистометрии.

2.4. Результаты предоперационного обследования

В ходе сбора анамнеза было установлено, что у 52 пациентов (50%) наблюдалось антенатальное расширение чашечно-лоханочной системы. Однако основной причиной обращения к урологу стали изменения в клиническом анализе мочи, в том числе проявляющиеся в виде острого пиелонефрита или бессимптомной лейкоцитурии, что отмечено у 79 пациентов (76%).

48 пациентов до реимплантации мочеточника перенесли различные малоинвазивные эндоскопические оперативные вмешательства. Подробная характеристика представлена в Таблице 2.

Таблица 2 – Перенесенные малоинвазивные эндоскопические оперативные вмешательства до реимплантации мочеточника

Вид лечения	*ЭКР**	*ЭКР* после реимплантации*	*Баллонная дилатация*	*Рассечение КЗУ***	*ТУР*** уретероцеле*
Пациенты	16	16	3	12	1
Примечание – * – эндоскопическая коррекция рефлюкса; ** – клапан задней уретры; *** – трансуретральная резекция.					

Из 104 участников исследования у 44 детей (48 мочеточников) наблюдался рецидив нарушения уродинамики в области УВС после ранее перенесенной реимплантации мочеточника, среди которых 3 пациентам реимплантация мочеточника проводилась дважды. Методики выполнения операции представлены в Таблице 3.

Таблица 3 – Методики ранее перенесенных реимплантаций мочеточника

Методика операции	*Количество*
Politano-Leadbetter	13
Cohen	23
Lich-Gregoir	2
Boari	1
Лапароскопическая модификация Lich-Gregoir	1
Лапароскопическая внепузырная поперечная УЦНИ	11

В ходе проведенного рентген-урологического обследования выявлены различные варианты патологии УВС (Таблица 4).

Таблица 4 – Распределение больных по нозологическим формам

Нозологические формы	*Число мочеточников*	*Процент*
Мегауретер	53	43,4%
ПМР	66	54,1%
Конкремент устья мочеточника	2	1,6%
Ятрогенная травма мочеточника	1	0,8%
Всего	122	100%
Примечание – * – эндоскопическая коррекция рефлюкса		

ПМР отмечался в 66 мочеточниках. Рефлюкс 3-й степени диагностирован в 14 мочеточниках, 4-й степени – в 27 мочеточника и 5-я степень – в 25 мочеточниках. Обструктивный мегауретер выявлен у 37 пациентов (41 мочеточник). В 1 случае зарегистрировано наличие обструкции после перенесенной эндоскопической коррекции в связи с ПМР. Мегауретер рефлюкс-стеноз обнаружен у 1 пациента. 2 пациента обратились в стационар в связи с МКБ, конкремент устья мочеточника после ранее проведенных безуспешных попыток хирургического лечения. 1 пациенту потребовалась реимплантация в связи с ятрогенной травмой, полученной в ходе гинекологического оперативного лечения. Также в ходе обследования у 3 пациентов (2,5%) выявлен дивертикул мочевого пузыря. Нейрогенная дисфункция мочевого пузыря диагностирована 18 пациентам (17,3%).

Подробная характеристика сторон поражения представлена в Таблице 5.

Таблица 5 – Распределение больных по стороне поражения

Сторона поражения	*Пациенты*	*Процент*
Правая	30	28,8
Левая	57	54,8
Двусторонняя	17	16,4
Всего	104	100

Анализ сторон поражения показал, что преобладающим является левостороннее поражение мочеточника: 75 мочеточников (61,5%) по сравнению с правосторонним – 47 мочеточников (38,5%). Двустороннее поражение выявлено у 17 пациентов, что составляет 16,4% всей выборки. Помимо этого, у 4 пациентов имело место полное удвоение верхних мочевых путей. У 3 пациентов обнаружено поражение мочеточника нижнего сегмента, у 1 – обоих сегментов.

У 19 пациентов (22 почечные единицы) с целью подготовки к радикальному хирургическому лечению предшествовали различные оперативные вмешательства, направленные на дренирование верхних мочевых путей, такие как: пункционная нефростомия – 6 пациентов; дистальная уретерокутанеостома – 5 пациентов; Т-образная уретерокутанеостома – 2 пациента; стентирование мочеточника – 7 пациентов.

2.6. Распределение пациентов по группам

В зависимости от применённой методики хирургического вмешательства пациенты были распределены на две группы. В группу А вошли 53 пациента (68 мочеточников) с патологией УВС, которым выполнили лапароскопическую интра-экстравезикальную продольную реимплантацию мочеточника.

Группа Б состояла из 51 пациента (54 мочеточника) с патологией УВС, которым была выполнена лапароскопическая внепузырная поперечная реимплантация мочеточника. В ходе статистического анализа различие по распределению пациентов по полу не достигло статистической значимости (72% мальчиков в группе А против 78% в группе Б, p = 0,428, Рисунок 8).

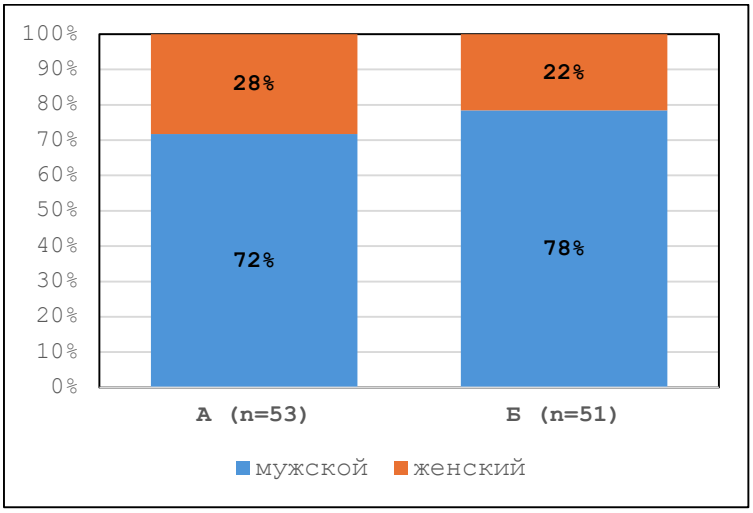

Рисунок 8 – Распределение пациентов по полу

Возраст на момент операции в группах А и Б статистически значимо не различался: медиана составила 36,0 мес. против 25,0 мес. (p = 0,212), Рисунок 9.

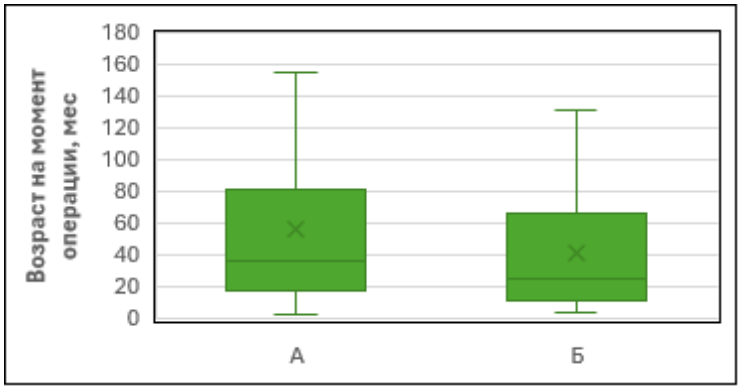

Рисунок 9 – Распределение пациентов в группах по возрасту

По основным демографическим показателям (пол, возраст) статистически значимых различий между двумя хирургическими группами обнаружено не было.

Детальные результаты предоперационного обследования в группах сравнения отражены в Таблице 6.

Таблица 6 – Распределение детей по нозологическим формам

Переменные	*А (ME = 68)*	*Б (ME = 54)*	*p*
ПМР	40 (59%)	26 (48%)	0,240
3	9 (13%)	5 (9%)	
4	12 (18%)	15 (28%)	
5	19 (28%)	6 (11%)	
Мегауретер	24 (35%)	28 (52%)	0,066
Мегауретер обструктивный	13 (19%)	28 (52%)	
Мегауретер рефлюксирующий	10 (15%)	0 (0%)	
Мегауретер рефлюкс стеноз	1 (1%)	0 (0%)	
Другой диагноз: (конкремент устья мочеточника, ятрогенная травма мочеточника, мегауретер после коррекции ПМР)	4 (6%)	0	0,350

В ходе сравнения предоперационного обследования различие по частоте диагностированного ПМР не достигло статистической значимости (59,0% в группе А против 48,0% в группе Б, p = 0.240). В группе А преобладает 5-я степень рефлюкса-28%, в группе Б, 4-я степень – 28%. Различие по частоте диагностированного мегауретера не достигло статистической значимости (35% в группе А против 52% в группе Б, p = 0.066). В группе продольной реимплантации мочеточника 2 пациента оперированы в связи с конкрементом устья мочеточника; 1 пациент – в связи с ятрогенной травмой, полученной в ходе гинекологической операции, и 1 пациент – с обструкцией мочеточника после эндоскопической коррекции рефлюкса.

Медиана диаметра мочеточника в обеих группах составила 9.0 мм, p = 0,459, Рисунок 10. Различие в предоперационном диаметре мочеточника между группами не достигло статистической значимости, группы были сопоставимы по выраженности уретерэктазии на старте наблюдения. Также различий не выявлено при сравнении объема мочевого пузыря, медиана в обеих группах 90.0 мл, p = 0,538.

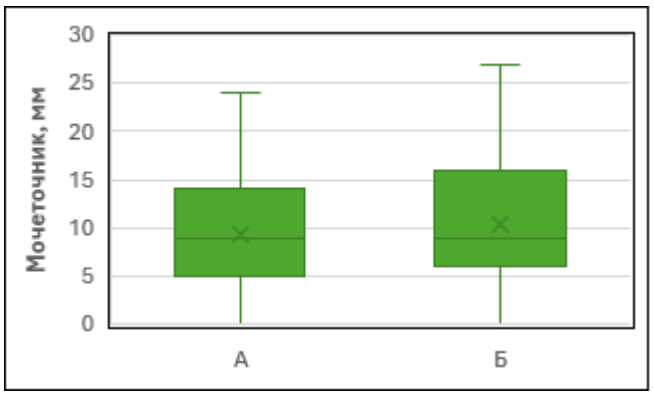

Рисунок 10 – Распределение пациентов в группах по диаметру мочеточника

Однако учитывая особенности групп, а именно то, что в состав каждой группы входили и первично и повторно оперированные пациенты, проведено разделение каждой группы для более точной оценки результатов хирургического лечения.

Группа А была разделена на две подгруппы. Подгруппа (А1) состояла из 26 детей, у которых была проведена первичная реимплантация мочеточника, в подгруппу повторной уретероцистонеоимплантации (А2) вошли 27 детей.

Группа Б также состояла из двух подгрупп. Первично оперированные пациенты подгруппа (Б1) состояла из 34 человек, повторная реимплантация мочеточника выполнена 17 пациентам (Б2). Подробное сравнение ключевых параметров указано в Таблицах 7 и 8.

Таблица 7 – Сравнение ключевых показателей первично оперированных пациентов

Переменные	*А1, n = 26 (МЕ = 39)*	*Б1, n = 34 (МЕ = 35)*	*P*
Пол Мужской Женский	 19 (73,0%) 7 (27,0%)	 26 (76,0%) 8 (24,0%)	0,773
Возраст, мес.	21,5 [9,5; 65,75]	19,0 [10,25; 37,75]	0,370
Диаметр мочеточника	9,0 [7,0; 14,0]	9,0 [6,0; 16,0]	0,918
Объем мочевого пузыря	85,0 [56,25; 123,75]	90,0 [70,0; 103,75]	0,539
Примечание – n – число пациентов; МЕ – мочеточниковая единица			

Как видно из Таблиц 7 и 8, ни в одном из представленных показателей значение p не достигло статистической значимости. Таким образом, сформированы однородные группы и подгруппы, сравнимые по полу, возрасту, нозологии, объему мочевого пузыря и диаметру мочеточника, что позволяет в дальнейшем достоверно

провести сравнительную оценку результатов различных видов техник оперативного лечения.

Таблица 8 – Сравнение ключевых показателей повторно оперированных пациентов

Переменные	*А2, n = 27 (МЕ = 29)*	*Б2, n = 17 (МЕ = 19)*	*P*
Пол Мужской Женский	 19 (70,0%) 8 (30,0%)	 14 (82,0%) 3 (18,0%)	0,486
Возраст, мес.	47,0 [24,5; 82,0]	74,0 [22,0; 90,0]	0,621
Диаметр мочеточника	7,0 [0,0; 13,0]	9,0 [7,0; 14,5]	0,346
Объем мочевого пузыря	100,0 [75,0; 120,0]	120,0 [80,0; 160,0]	0,223
Примечание – n – число пациентов; МЕ – мочеточниковая единица			

2.5. Статистическая обработка

Обработка данных проводилась методами параметрической и непараметрической статистики – в зависимости от того, являлась ли переменная нормально распределённой. Нормальность проверяли с помощью критерия Колмогорова – Смирнова. Для нормально распределённых показателей рассчитывали средние значения и стандартные отклонения; для показателей, распределение которых отличалось от нормального, – медиану и межквартильный размах. Количественные переменные в основной и контрольной группах сравнивали с применением t-теста Стьюдента и U-критерия Манна – Уитни. Качественные признаки анализировали посредством критерия χ^2 Пирсона с поправкой на непрерывность и точного критерия Фишера. Отдалённые результаты лечения оценивали по критерию изменений Макнемара в обеих группах. Диаграммы распределения больных и таблицы созданы в программах Microsoft Office Excel, Adobe Photoshop CC (2015.0.0) и Corel DRAW Graphics Suite 2017. Различия считали статистически значимыми при уровне значимости $p < 0,05$ (степень доверия 5%).

ГЛАВА 3. МЕТОДИКИ ОПЕРАТИВНОГО ЛЕЧЕНИЯ

3.1. Показания и противопоказания к оперативному вмешательству

В ходе выбора доступа принимался во внимание ряд аспектов. Несмотря на то, что реимплантация мочеточника с использованием открытого доступа является «золотым стандартом», открытая хирургия сопряжена с более длительным госпитальным периодом, более выраженным болевым синдромом и длительным периодом восстановления [73]. Учитывая, что 37% пациентов были младше 2 лет, пневмовезикоскопический доступ не являлся предпочтительным в связи со сложностью работы в условиях ограниченного пространства в полости мочевого пузыря. Лапароскопический доступ являлся предпочтительным в связи с возможностью мобилизации мочеточника на протяжении, что крайне актуально пациентам с рецидивом патологии УВС после ранее перенесенной реимплантации мочеточника. Доля ранее оперированных пациентов составляла 47%.

Показания к проведению реимплантации мочеточника были следующие: пациенты с патологией УВС, у которых наблюдались рецидивирующие пиелонефриты, расширение чашечно-лоханочной системы и мочеточника с истончением паренхимы, невозможность или отсутствие эффективности эндолюминальной хирургии.

Противопоказаниями к выполнению реимплантации мочеточника с использованием лапароскопического доступа являлись: спаечная болезнь, течение острого пиелонефрита, тяжелое состояние пациента.

3.2. Предоперационная подготовка

Оперативное вмешательство у всех пациентов проводилось в условиях отсутствия ИМВП. В случаях выявления отклонений в общем анализе мочи в предоперационном периоде осуществлялась санация мочевых путей с целью предотвращения возможных осложнений. При подготовке к операции всем пациентам за два дня до планируемого вмешательства назначали средства, уменьшающие газообразование в кишечнике, – симетикон и полиметилсилоксана полигидрат. Помимо этого,

накануне операции выполнялась очистительная клизма. Данная предоперационная подготовка является важным этапом подготовки к хирургическому вмешательству, поскольку уменьшает газонаполнение кишечника, тем самым увеличивается рабочее пространство и улучшается визуализация органов во время лапароскопической операции.

3.3. Особенности проведения анестезии

При оперативном лечении всем детям применялась комбинированная анестезия. Вводный наркоз проводили с помощью ингаляционного анестетика, после чего выполняли интубацию трахеи. Затем осуществлялась интубация желудка назогастральным зондом. Всем пациентам устанавливали венозный катетер: детям младшей возрастной группы-центральный, старшей- катетеризация периферических вен. Следующим этапом в эпидуральное пространство устанавливали катетер для длительной анальгезии. На протяжении всего оперативного лечения проводился постоянный мониторинг электрокардиограммы, частоты сердечных сокращений, артериального давления, пульсоксиметрии, кислотно-щелочного состояния крови и термометрии.

3.4. Методика оперативных вмешательств

3.4.1. Лапароскопическая внепузырная поперечная реимплантация мочеточника

После обработки операционного поля выполнялась установка оптического 5 или 10 мм троакара над пупком. На уровне первого троакара по правой и левой среднеключичным линиям размещали два манипуляционных троакара 5 мм. Вскрытие брюшины в проекции дистального отдела мочеточника на стороне поражения и его выделение в нижней трети вплоть до УВС осуществляли с применением монополярной и биполярной коагуляции. Выполнялась перевязка или клипирование мочеточника и его отсечение у мочевого пузыря. Поперечное рассечение

париетальной брюшины в области переходной складки мочевого пузыря обеспечивало широкое обнажение детрузора. Для заполнения мочевого пузыря физиологическим раствором устанавливался уретральный катетер. Затем мочевой пузырь фиксировали на двух лигатурах к передней брюшной стенке. С целью формирования подслизистого тоннеля осуществлялось поперечное рассечение детрузора с разведением его краев. В мочеточник вводили высокий стент внутреннего дренирования (Double-J) или интубатор, выводимый наружу. На стороне, противоположной поражению, формировали отверстие слизистой, куда погружали дистальный завиток стента, а неоустье создавали узловыми швами. Затем мочеточник помещали в подготовленное ложе, над ним ушивали детрузор – отдельными узловыми или непрерывным швом. Для предотвращения экстравезикализации мочеточник фиксировали к детрузору узловым швом у входа в тоннель. На завершающем этапе операции восстанавливали целостность париетальной брюшины.

3.4.2. Лапароскопическая интра-экстравезикальная продольная реимплантация мочеточника

1. Расположение пациента и операционной бригады

Операция выполнялась согласно методике (патент на изобретение RU 2798357 C1 от 21.06.2023) [8].

Больной укладывался на спину к проксимальному краю операционного стола с подложенным под копчиковую область валиком. Подробное расположение операционной бригады при левосторонней и правосторонней лапароскопической продольной реимплантации мочеточника приведено на Рисунке 11.

2. Установка троакаров

После обработки операционного поля выполняется катетеризация мочевого пузыря уретральным катетером, диаметром соответствующего возрасту пациента. В ходе выполнения операции использовались три троакара. Расположение троакаров представлено на Рисунке 12.

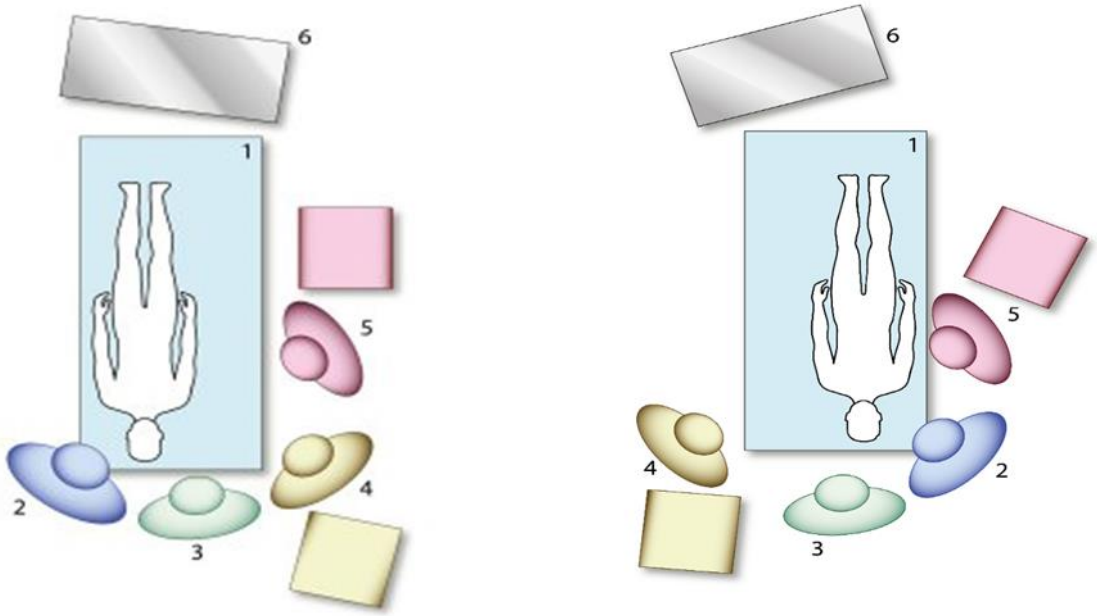

А **Б**

Примечание – **1** – операционный стол с больным; **2** – оперирующий хирург; **3** – ассистент хирурга; **4** – анестезиолог и анестезиологическое оборудование; **5** – операционная сестра и стол с инструментами; **6** – лапароскопическая стойка с монитором

Рисунок 11 – Расположение операционной бригады при правосторонней (**А**) и левосторонней (**Б**) продольной реимплантации мочеточника

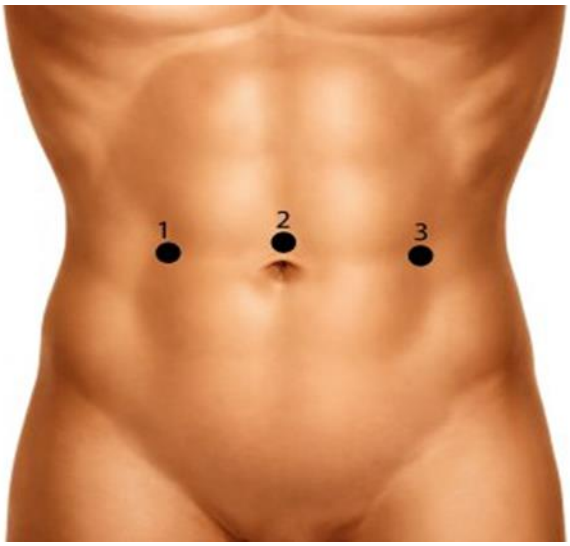

Рисунок 12 – Расположение троакаров

Первый троакар 10 или 5 мм (в зависимости от возраста ребенка и вида лапароскопической стойки) устанавливался по верхнему краю пупочного кольца. Кожный разрез служил началом доступа: брюшную стенку приподнимали по обе стороны от пупка, волокна апоневроза разводили, а брюшину перфорировали тупоконечным зажимом. Далее бранши инструмента расширяли до отверстия необходимого размера и погружали в брюшную полость троакар с тупоконечным стилетом.

После извлечения стилета в троакар вводили лапароскоп. Когда убеждались, что троакар расположен в брюшной полости, подключали инсуффлятор, подающий CO2. Следующим этапом выполнялась установка двух 5 мм манипуляционных троакаров по срединно-ключичным линиям справа и слева.

3. Мобилизация мочеточника и его отсечение

При помощи монополярной или биполярной коагуляции выполнялось вскрытие брюшины в области нижней трети мочеточника. Последний захватывается атравматичным зажимом и выделяется на протяжении по направлению к мочевому пузырю. В области УВС мочеточник клипируется или прошивается и отсекается от мочевого пузыря, Рисунок 13.

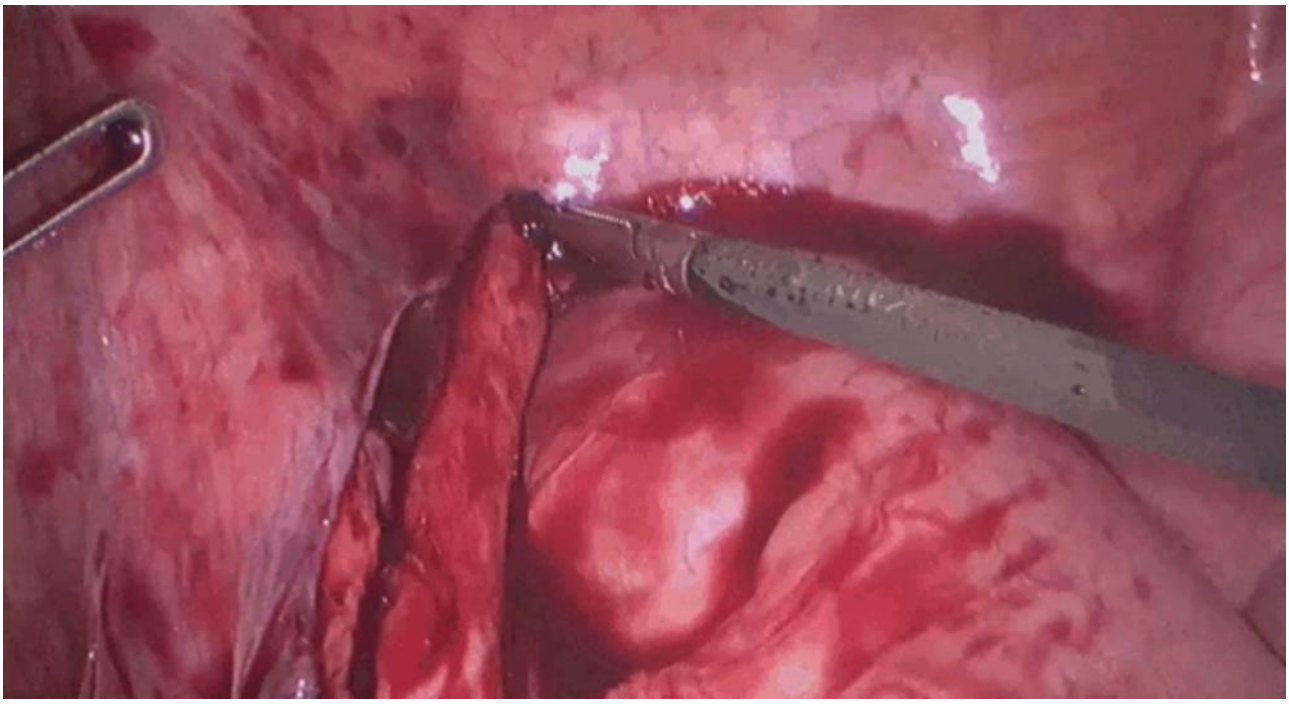

А

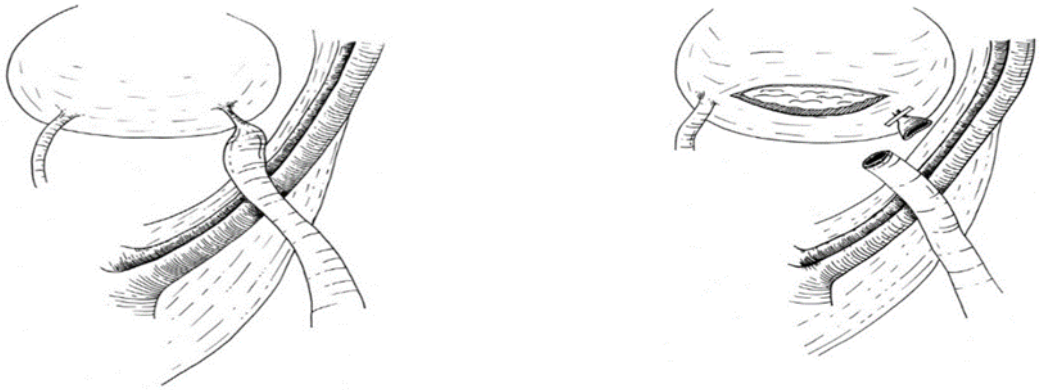

Б **В**

Рисунок 13 – **А** – вид мобилизированного и отсеченного мочеточника; **Б** – мобилизация мочеточника; **В**– клипирование и отсечение мочеточника

4. Фиксация на подвешивающих швах и полнослойный разрез

Мочевой пузырь через предварительно установленный уретральный катетер наполнялся физиологическим раствором с целью лучшей визуализации и облегчения манипуляций на органе. С использованием монополярной коагуляции над мочевым пузырем рассекается брюшина. Выполняется полнослойное поперечное рассечение мочевого пузыря в гипоинервируемой зоне в области верхушки. Края раны фиксировались к передней брюшной стенке на двух или трех нитях-держалках, проведенных транскутанно, для лучшей визуализации слизистой оболочки мочевого пузыря, Рисунок 14.

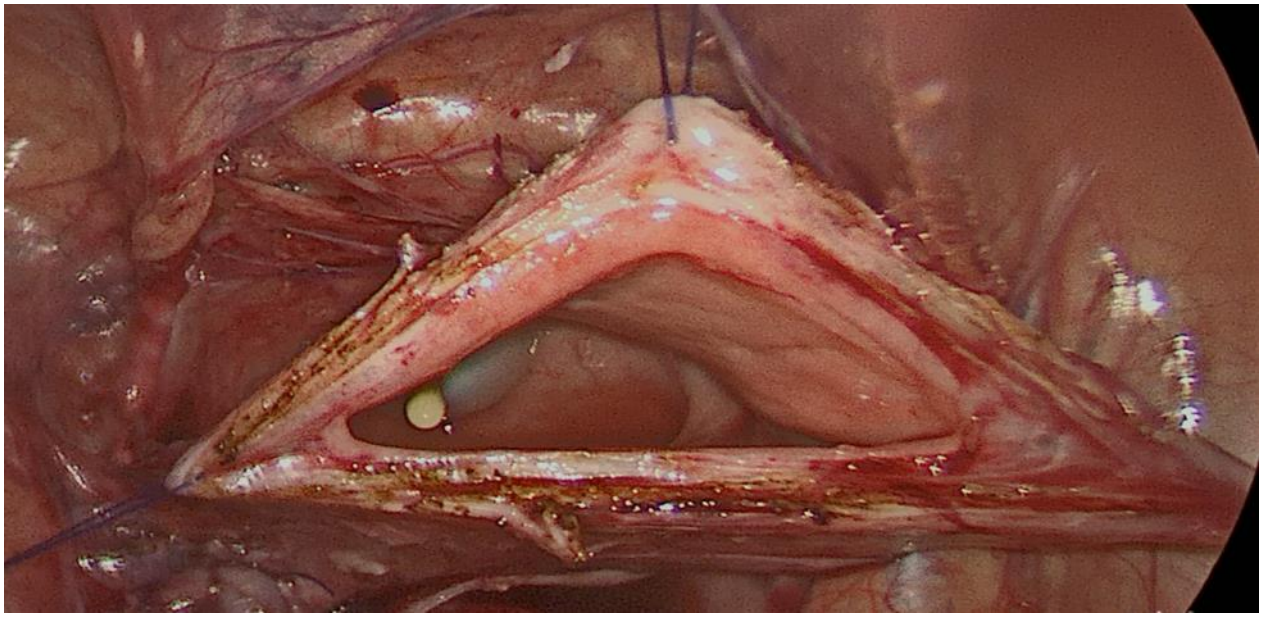

Рисунок 14 – Внешний вид мочевого пузыря до начала создания антирефлюксного тоннеля

5. Оперативные приемы при дефиците длины мочеточника

При повторных оперативных вмешательствах, в случае выраженного дефицита длины мочеточника и невозможности создания антирефлюксного тоннеля согласно принципам антирефлюксной хирургии, с целью уменьшения расстояния между мочеточником и мочевым пузырем выполняются следующие приемы:

– мобилизация мочевого пузыря по передней стенке: мочевой пузырь частично отслаивается от передней брюшной стенки с отсечением срединной пупочной связки и последующим выделением его до лобковой кости. Данная методика выполнена 6 пациентам.

– мобилизация мочеточника на протяжении была произведена 23 пациентам.

– методика psoas hitch: мочевой пузырь в области задне-латеральной поверхности фиксировался тремя отдельными узловыми швами к m.psoas со стороны реимплантируемого мочеточника, Рисунок 15. Прием выполнен 8 пациентам. Все перечисленные манипуляции выполнялись у пациентов, требующих повторного реконструктивного лечения.

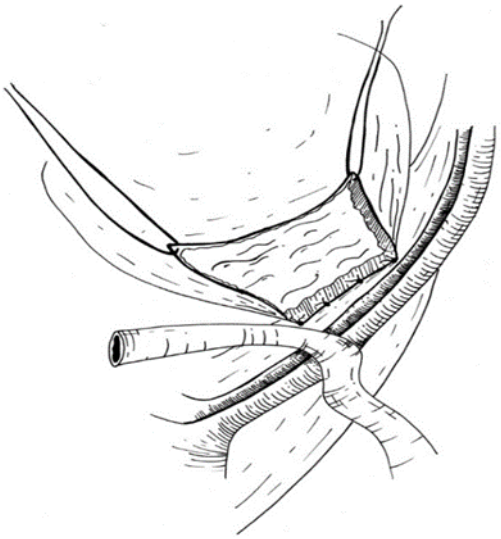

Рисунок 15 – Методика psoas-hitch

5. Формирование подслизистого тоннеля

С использованием тупой и острой диссекции по направлению к шейке мочевого пузыря формируется подслизистый тоннель. Соотношение длины тоннеля к диаметру реимплантируемого мочеточника должно быть не менее 4 к 1. В области предполагаемого устья слизистая перфорируется (Рисунок 16).

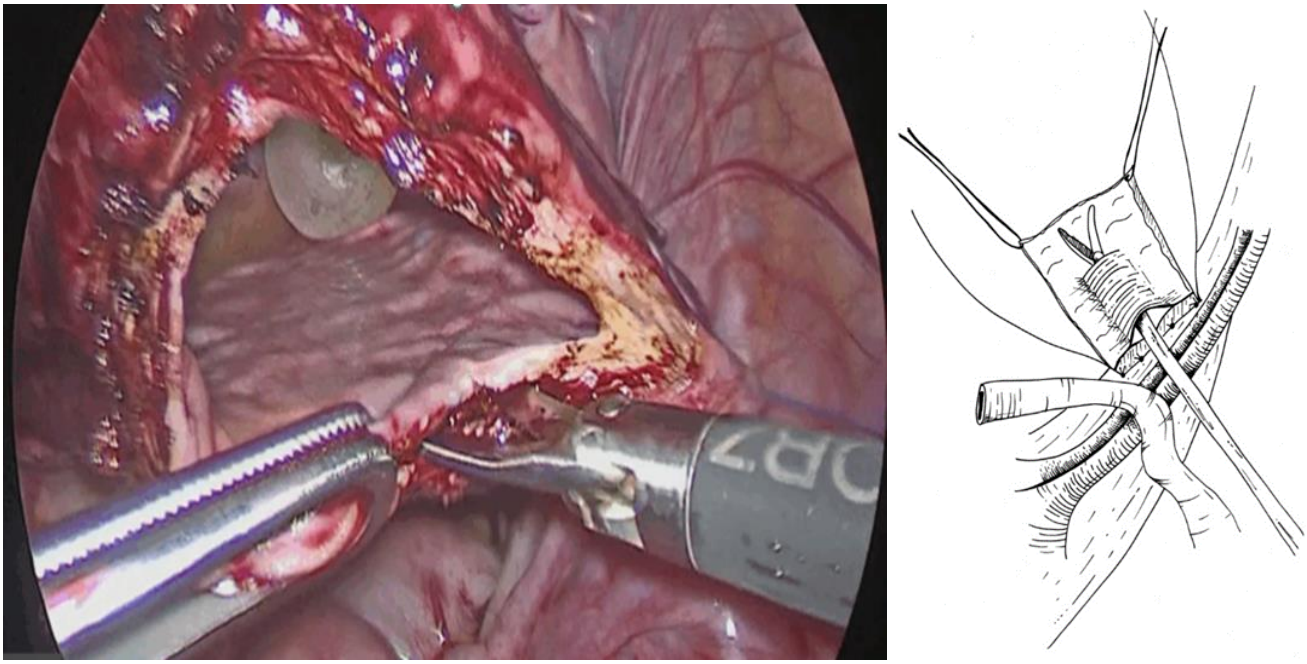

Рисунок 16 – Формирование тоннеля по направлению к шейке мочевого пузыря

6. Проведение мочеточника в тоннель и формирование устья

Для удобства формирования неоустья через уретру и сформированное отверстие слизистой мочевого пузыря в тоннель вводится катетер Нелатон 8 или 10 Ch. Дистальный конец мочеточника подшивается к дистальному отделу катетера, Рисунок 17.

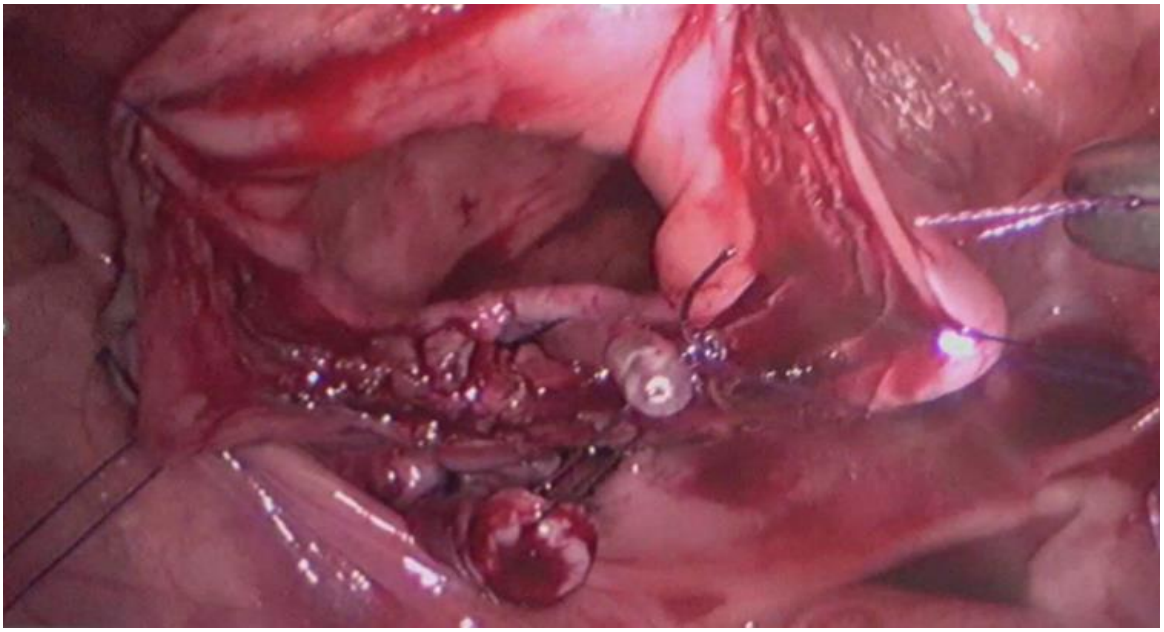

Рисунок 17 – Этап подшивания дистального отдела мочеточника к катетеру «проводнику»

Затем катетер выводится через уретру наружу, тем самым погружая мочеточник в сформированный тоннель. С целью предупреждения экстравезикализации накладывается узловой шов между детрузором и мочеточником в области проксимального отдела тоннеля, Рисунок 18.

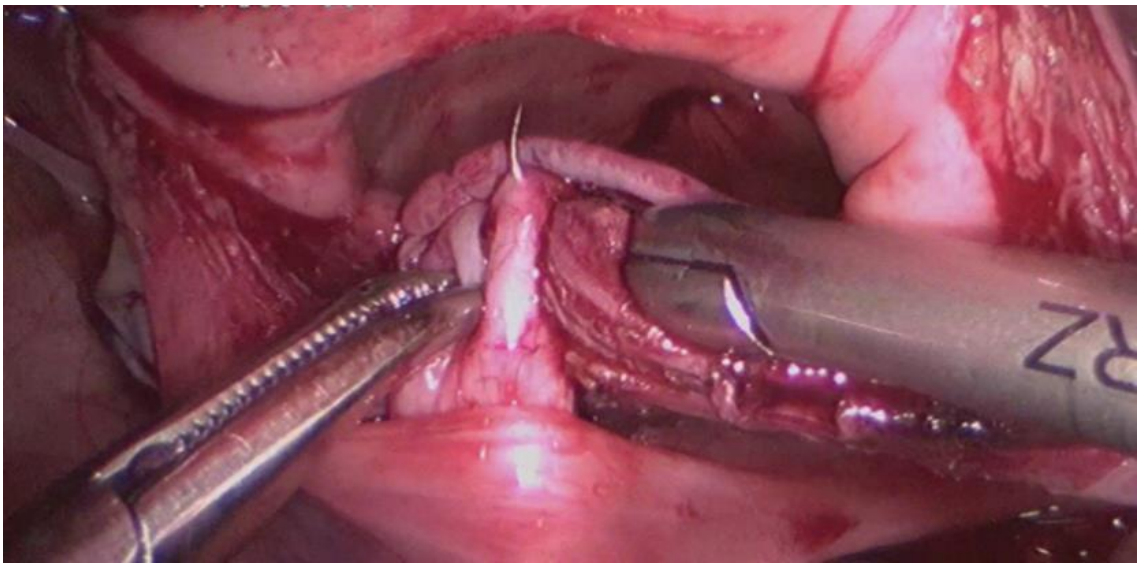

Рисунок 18 – Этап подшивания мочеточника к проксимальному отделу тоннеля для предупреждения его экстравезикализации

Неоустье формируется отдельными узловыми швами. Окончательный вид операционного поля после окончания формирования антирефлюксного тоннеля представлен на Рисунке 19.

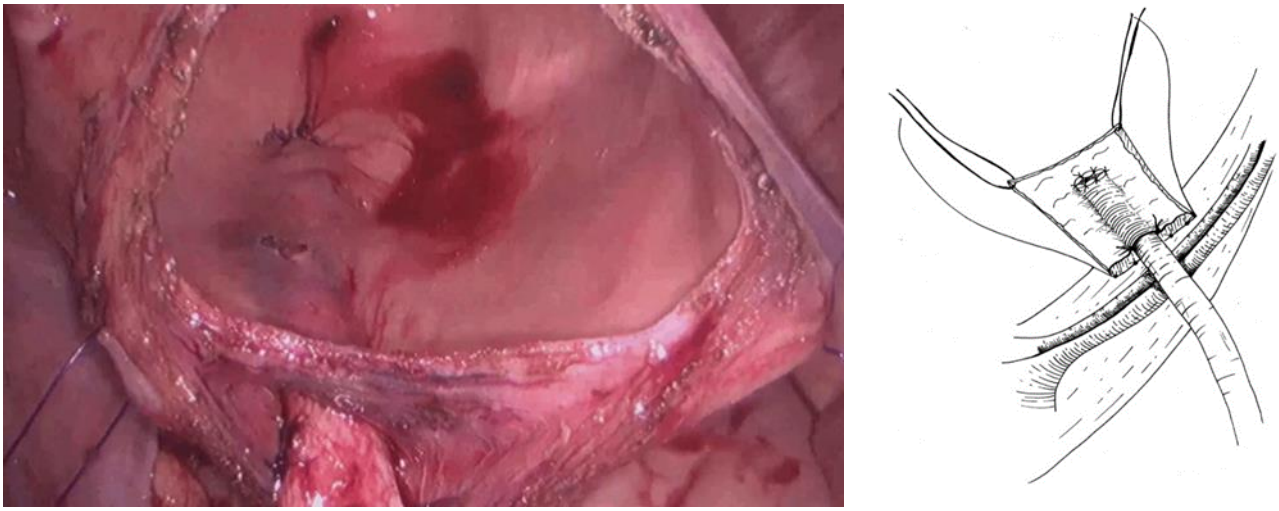

Рисунок 19 – Вид операционного поля после окончания формирования антирефлюксного тоннеля

Через уретру вводится стент внутреннего дренирования и устанавливается в реимплантированный мочеточник. При использовании интубатора последний заводится в мочеточник через предварительно установленный троакар в мочевой пузырь, Рисунок 20.

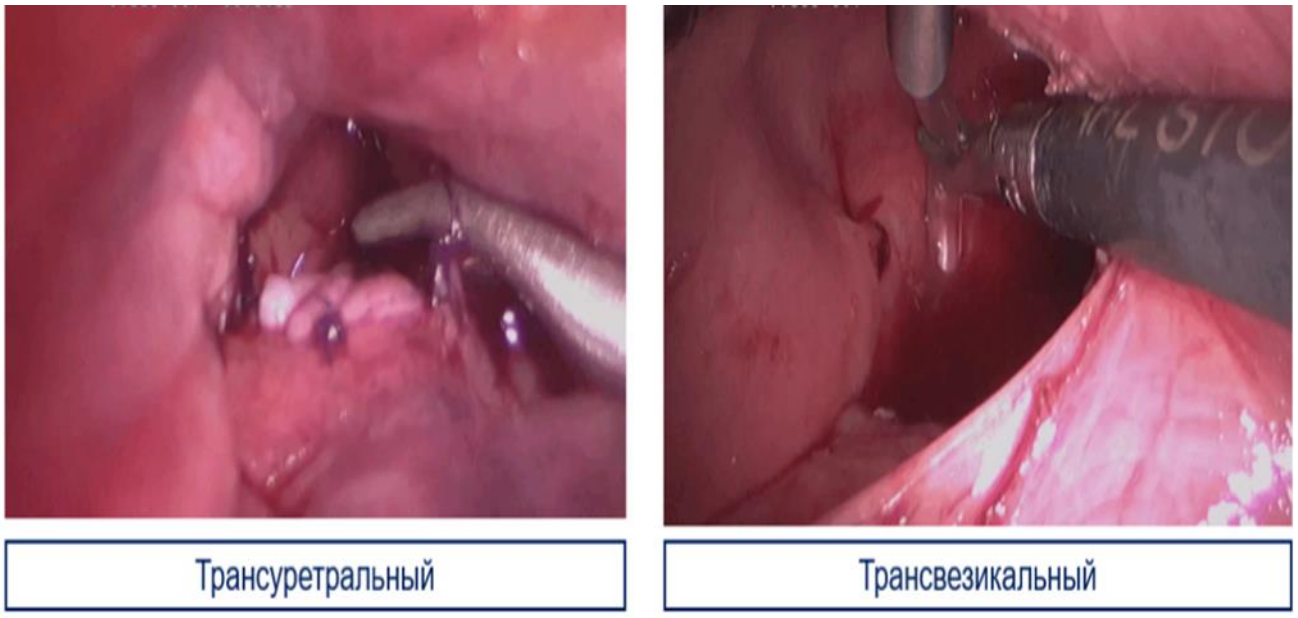

Рисунок 20 – Вариации послеоперационного дренирования

Стент был установлен в 52 мочеточника в группе А и в 47 мочеточников в группе Б. В группе А мочеточниковый интубатор с выведением наружу был установлен в 16 мочеточников и в 7 мочеточников в группе Б. Статистически значимых различий не было выявлено (Таблица 9).

Таблица 9 – Способы дренирования в группах сравнения

Переменные	*Группа А (ME = 68)*	*Группа Б (ME = 54)*	*p*
Стент внутренний	52 (76%)	47 (87%)	0,139
Интубатор наружный	16 (24%)	7 (13%)	

7. Ушивание мочевого пузыря

В мочевой пузырь устанавливается уретральный катетер Foley. Слизистая оболочка мочевого пузыря ушивается непрерывным швом. Детрузор ушивается узловыми или непрерывным швом. Затем восстанавливают целостность париетальной брюшины, Рисунок 21.

В малый таз устанавливался страховочный дренаж.

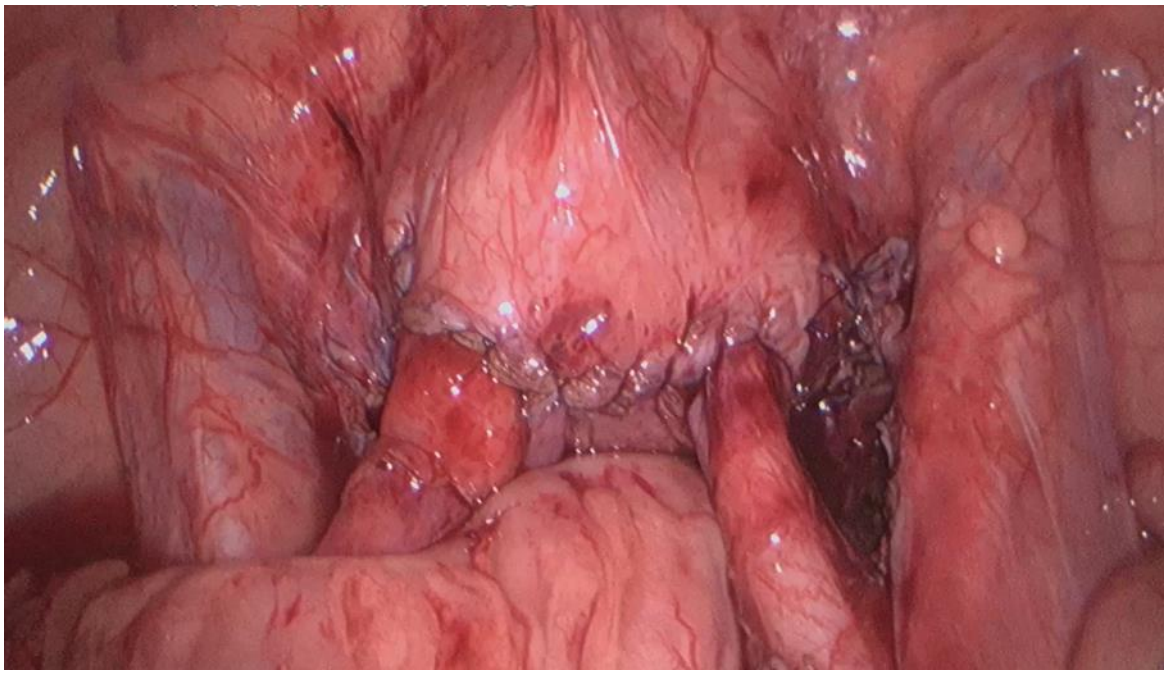

Рисунок 21 – Вид операционного поля после окончания двусторонней реимплантации мочеточника

3.5. Интраоперационные показатели

В обеих группах, включенных в исследование, интраоперационных осложнений не наблюдалось. В ходе оценки длительности операции при сравнении двух групп выявлены статистически значимые различия. Медиана длительности операции в группе А 180 минут [145; 220], в группе Б медиана составила 140 минут [115; 165], $p < 0,001$ (Рисунок 22).

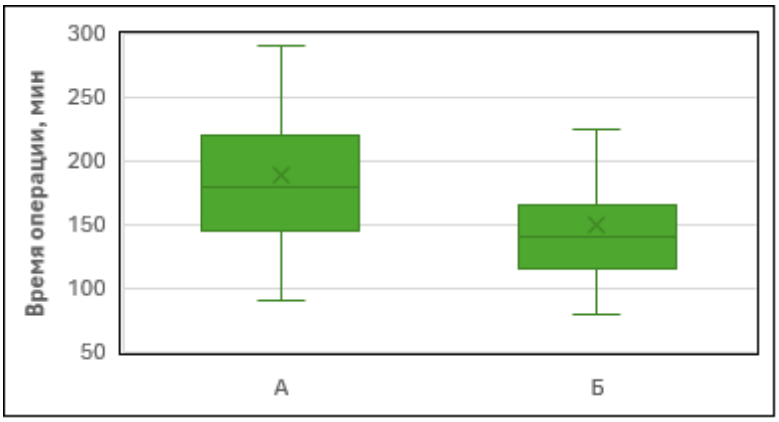

Рисунок 22 – Длительность оперативных вмешательств в группах сравнения

В ходе анализа количества реимплантированных мочеточников на одного пациента в группах сравнения выявлено статистически значимое различие, а именно преобладание реимплантации двух мочеточников в группе А. В группе А 15 пациентам (28%) выполнена реимплантация двух мочеточников (единым блоком – 1 человек, с двух сторон – 14 человек), в группе Б 3 пациентам (6%) выполнена реимплантация с двух сторон ($p = 0,004$). Рассматривая этапность выполнения каждой техники операции, лапароскопическая продольная реимплантация имеет больше шагов в формировании уретероцистоанастомоза. В ходе лапароскопической поперечной реимплантации мочеточника рассечение детрузора уже является этапом создания тоннеля, для продольной реимплантации это лишь этап подготовки к формированию тоннеля. Перечисленными факторами объяснима наибольшая длительность операции в группе А.

За время использования лапароскопической продольной реимплантации мочеточника и по мере накопления опыта и освоения технологии хирургом продолжительность ее проведения заметно сократилась. Первичная реимплантация одного

мочеточника с 240 минут уменьшилась до 140 минут, первичная реимплантация двух мочеточников сократилась с 280 до 160 минут (Рисунок 23).

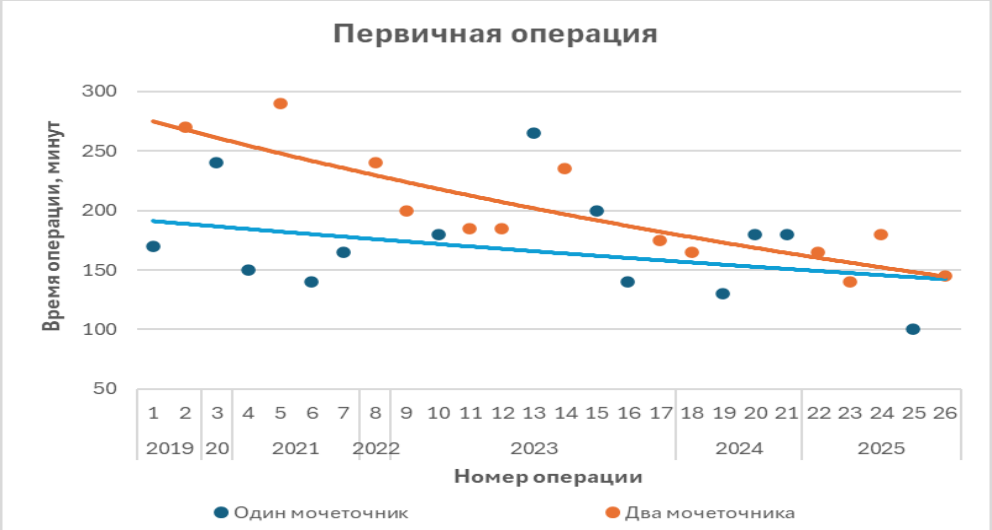

Рисунок 23 – Кривая обучения первичной лапароскопической продольной реимплантации мочеточника

Ход выполнения повторной реимплантации мочеточника усложнялся за счет наличия множественных рубцовых изменений по ходу мочеточника и за мочевым пузырем, что вследствие удлиняло длительность операции. Однако и в данной группе по мере накопления опыта длительность операций постепенно уменьшалась. В первый год использования методики время достигало 270 минут, за последний год средняя продолжительность составила 165 минут (Рисунок 24).

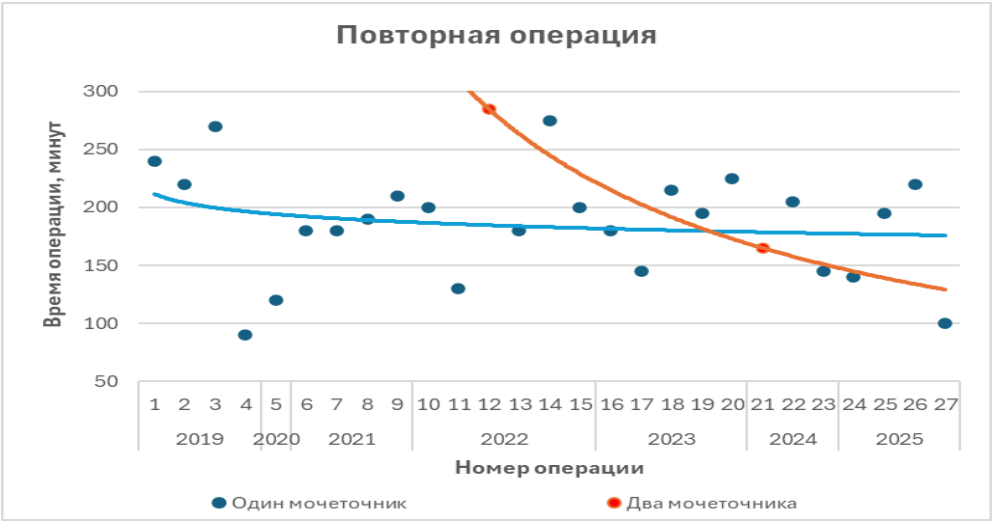

Рисунок 24 – Кривая обучения повторной лапароскопической продольной реимплантации мочеточника

3.6. Послеоперационное ведение пациентов

В течение 24 часов после оперативного лечения все пациенты оставались в отделении реанимации и интенсивной терапии. Это позволяло тщательно контролировать витальные функции и обеспечивать адекватное обезболивание. Обезболивающие препараты вводились посредством эпидурального и периферического венозного катетеров. Всем пациентам в зависимости от посева мочи на микрофлору и чувствительность к антибиотикам проводилась антибактериальная терапия. После перевода в палатное отделение и удаления эпидурального катетера начиналась активизация пациента. Удаление страховочного дренажа выполнялось при объёме отделяемого менее 5–10 мл. Уретральный катетер удалялся на 4 послеоперационные сутки при отсутствии гематурии. До момента удаления уретрального катетера всем пациентам в течение всего послеоперационного периода назначалась антибактериальная терапия [5]. Терапию уросептиками назначали на весь срок стояния дренирующих систем – после того как отменялась антибактериальная терапия. Перед выпиской каждому пациенту выполняли контрольный анализ мочи, а также УЗИ почек и мочевыводящих путей, чтобы установить локализацию и функцию стента внутреннего дренирования или интубатора. Тем пациентам, у кого стоял стент внутреннего дренирования, требовалась повторная госпитализация для его удаления; в дальнейшем им проводили УЗИ. Детям с наличием интубатора выполнялось его амбулаторное удаление также с последующим ультразвуковым контролем.

ГЛАВА 4. РЕЗУЛЬТАТЫ ХИРУРГИЧЕСКОГО ЛЕЧЕНИЯ

Основные результаты, изложенные в главе, опубликованы в работах [8; 9; 10; 15].

4.1. Течение ближайшего и раннего послеоперационного периода

С целью оценки ближайшего и раннего послеоперационного периода хирургического лечения детей с патологией УВС, оперированных с использованием лапароскопического доступа, проводилось сравнение следующих данных:

– длительность анальгезии в послеоперационном периоде;

– продолжительность макрогематурии в послеоперационном периоде;

– осложнения в послеоперационном периоде;

– продолжительность госпитального послеоперационного периода.

Потребность в послеоперационном обезболивании с помощью эпидуральной анальгезии была дольше в группе А (продольная реимплантация) медиана 3,0 дня [2,0; 3,0], по сравнению с Группой Б (поперечная реимплантация) где медиана составляла 2,0 дня [2,0; 2,0]. Выявлено статистически значимое отличие между сравниваемыми группами по длительности использования эпидуральной анальгезии, p = 0,001 (Рисунок 25).

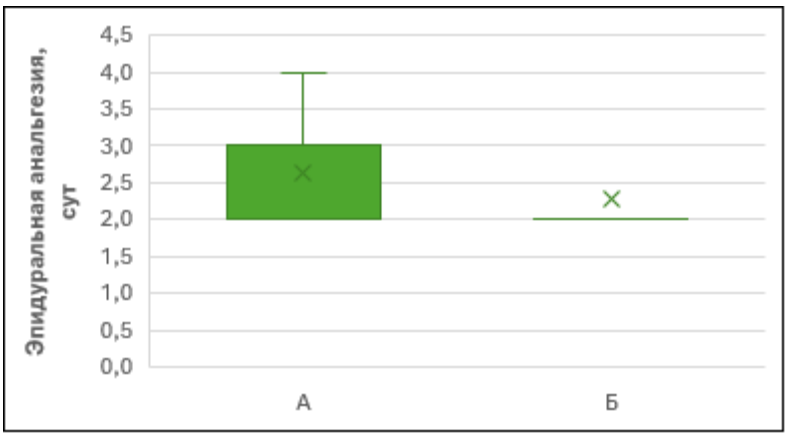

Рисунок 25 – Длительность эпидуральной анальгезии

Длительность госпитализации в группе Б (лапароскопическая внепузырная поперечная реимплантация мочеточника у детей) имела медиану 6 [5,0; 7,0] суток,

тогда как в группе А (лапароскопическая продольная реимплантация мочеточника) этот показатель составил 8 [7,0; 9,0] суток. Выявленное различие статистически значимо, $p < 0,001$ (Рисунок 26).

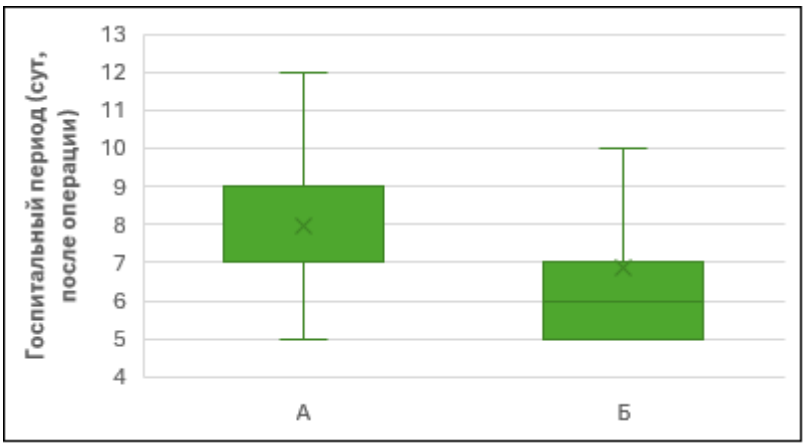

Рисунок 26 – Длительность послеоперационного госпитального периода в группах сравнения

Лапароскопическая продольная реимплантация мочеточника ассоциирована с более высокой длительностью операции, обусловленной увеличенным количеством реимплантированных мочеточников на одного пациента и более сложной этапностью операции. В результате все вышеперечисленное обусловливает более продолжительный восстановительный период, проявляющийся в необходимости более длительного использования эпидуральной анальгезии и увеличении продолжительности госпитального пребывания.

В течение периода госпитализации у пациентов в послеоперационном периоде регистрировались следующие осложнения: обострение пиелонефрита, необходимость проведения гемотрансфузий, эвентрация сальника (Таблица 10).

Таблица 10 – Осложнения, наблюдаемые в госпитальном послеоперационном периоде

Переменные	*Группа А*	*Группа Б*	*P*
Обострение пиелонефрита	2 (4%)	2 (4%)	1,000
Гемотрансфузия	3 (6%)	0 (0%)	0,243
Эвентрация сальника	2 (6%)	1 (4%)	1,000

После реконструктивного лечения у 4 пациентов диагностировано обострение пиелонефрита, что потребовало совместно с клиническими фармакологами коррекции антибактериальной терапии и проведение длительной инфузионной терапии. При сравнении групп по частоте ранних послеоперационных фебрильных инфекционно-воспалительных процессов мочевыводящих путей статистически значимых различий не выявлено (p = 1,000). Частота данных осложнений была низкой и равномерной в обеих группах.

У 3 пациентов течение послеоперационного периода осложнилось эвентрацией сальника через троакарную рану при удалении страховочного дренажа. Данное осложнение в группе А выявлено у 2 пациентов, что составило 6,0%, в группе Б у 1 (4,0%) пациента. Статистических различий не выявлено (p = 1,000). В связи с невозможностью вправления всем троим пациентам выполнена лапароскопия, погружение пряди сальника в брюшную полость, с последующим ушиванием троакарной раны.

Медиана длительности макрогематурии в обеих группах сравнения составила 1 день. Различие не достигло статистической значимости (p = 0,268). Клинически значимой разницы в данном показателе нет (Рисунок 27).

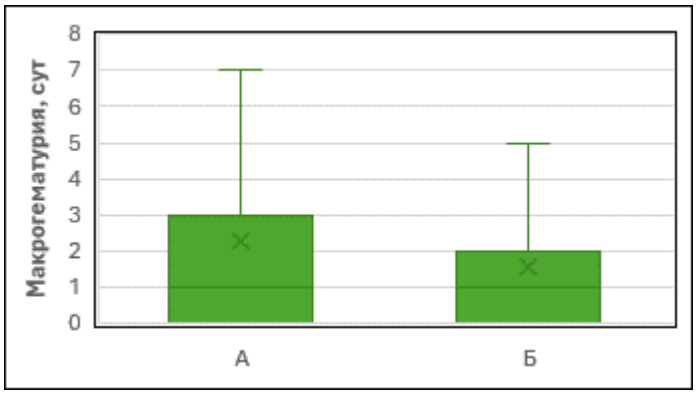

Рисунок 27 – Длительности макрогематурии

Среди пациентов, у которых наблюдалась длительная гематурия, 3 (6,0%) пациентам в группе А потребовалось проведение гемотрансфузии. Статистический анализ показал отсутствие значимых различий по частоте проведения гемотрансфузий между группами (p = 0,243).

Совокупность полученных данных свидетельствует об отсутствии статистически значимых различий в частоте зарегистрированных осложнений в раннем послеоперационном периоде между группами сравнения. Частота осложнений была низкой в обеих группах, что свидетельствует о сопоставимой безопасности методик в отношении редких осложнений.

За период амбулаторного наблюдения, на фоне стояния дренирующих систем (стент, интубатор), 26 пациентам была диагностирована ИМВП. У 21 пациента она проявлялась в виде бессимптомной лейкоцитурии, и успешно купировалась назначением пероральных антибактериальных препаратов. В связи с обострением пиелонефрита 5 пациентам потребовалась госпитализация, катетеризация мочевого пузыря, проведение антибактериальной, инфузионной и консервативной терапии. 9 человек с ИМВП находились в группе А, что составило 17%, и 17 человек (33%) в группе Б. Различие не достигло статистической значимости $p = 0,054$.

У 1 пациента из группы А развилась эмпиема культи мочеточника, что потребовало выполнение диагностической лапароскопии, удаления культи мочеточника, санацию и дренирование брюшной полости.

Перед удалением дренирующей системы у всех пациентов выполнялся общий анализ мочи. Пациенты со стентом внутреннего дренирования госпитализировались через 4–6 недель для эндоскопического удаления стента. Вид сформированного антирефлюксного тоннеля с помощью цистоскопии после удаления стента представлен на Рисунке 28.

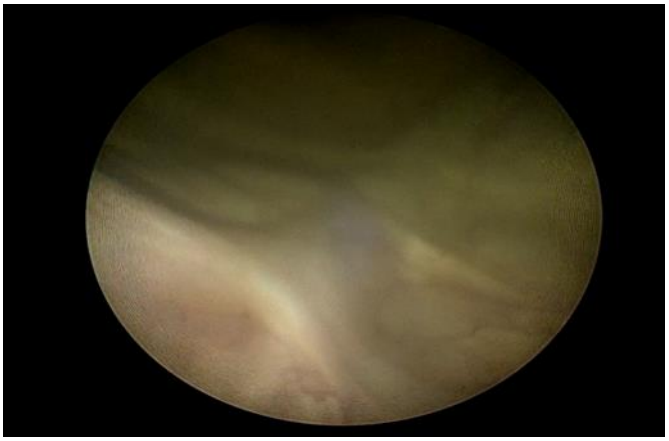

Рисунок 28 – Эндофото, вид сформированного тоннеля и неоустья

Детям, у которых использовался мочеточниковый интубатор с выведением наружу, удаление осуществлялось амбулаторно на 21-е сутки после операции. Контрольное УЗИ мочевыводящих путей и общий анализ мочи выполнялись на следующий день после удаления стента или интубатора.

В ходе выполнения УЗИ пристальной оценке подвергались следующие показатели: изменение передне-заднего размера лоханки и диаметр мочеточника. Указанные параметры сравнивались с исходными дооперационными показателями. «Непосредственно после удаления стента, оценивалась исключительно проходимость анастомоза для решения вопроса о необходимости продленного дренирования в случае декомпенсированной обструкции. Стоит добавить, что эти результаты являются промежуточными, так как после рассасывания травматического инфильтрата проходимость мочеточника может улучшаться, а при инициировании процесса активного рубцевания – ухудшиться» [5].

Ни у одного пациента в обеих группах исследования после удаления дренирующей системы не зарегистрировано прогрессирующее расширение чашечно-лоханочной системы и мочеточника, что обусловило бы необходимость в дальнейшем продлённом дренировании.

Динамика изменения показателей ультразвука после удаления стента или интубатора представлена в Таблице 11.

Таблица 11 – Динамика размеров лоханки и мочеточника в группах сравнения после снятия стента по сравнению с исходными показателям

Переменные	*группа А (МЕ = 68)*	*группа Б (МЕ = 54)*	*p*
Лоханка*, мм	11,5 [8,75; 17,0]	12,0 [7,0; 19,5]	0,725
Лоханка**, мм	10,5 [4,5; 19,25]	13,0 [9,25; 21,75]	0,057
p	p = 0,658	p = 0,266	
Мочеточник*, мм	9,0 [5,0; 14,0]	9,0 [6,0; 16,0]	0,459
Мочеточник**, мм	6,5 [0,0; 10,5]	9,5 [5,25; 13,0]	0,035
p	p = 0,001	p = 0,360	
Примечание – * – до операции, ** – после удаления дренирующих систем; МЕ – мочеточниковая единица.			

Исходный медианный размер лоханки составил 11,5 мм для группы А, 12 мм для группы Б. Различие в исходном размере лоханки между группами не достигло статистической значимости (p = 0,725). Группы были сопоставимы по выраженности пиелоэктазии на старте наблюдения. Различие передне-заднего размера лоханки в первые сутки после удаления дренирующих систем не достигло статистической значимости (p = 0,057), но наблюдается клинически важная тенденция к большему размеру лоханки в группе Б (медиана 13 мм против 10,5 мм). Важно, что по сравнению с дооперационным уровнем значимого уменьшения не произошло ни в одной группе (p ≥ 0,266).

Исходный медианный диаметр мочеточника составил 9,0 мм для обеих групп. Различие в исходном диаметре мочеточника между группами не достигло статистической значимости (p = 0,459). Группы были сопоставимы по выраженности уретерэктазии на старте наблюдения. В первые сутки после удаления дренирующих систем диаметр мочеточника в группе Б был статистически значимо больше, чем в группе А (медиана 9,5 мм против 6,5 мм), p = 0.035. Внутригрупповая динамика показывает, что в группе А произошло значимое уменьшение диаметра (p = 0,001), тогда как в группе Б – нет (p = 0,360).

Представленные данные свидетельствуют об отсутствии значимого сокращения коллекторной системы через 3–6 недель (в первые сутки после удаления стента/интубатора) после оперативного лечения, что можно объяснить необходимостью более продолжительного срока для рассасывания травматического инфильтрата. Однако в группе А намечается положительная тенденция в виде статистически значимого сокращения мочеточника в сравнении с его диаметром до операции. Отсутствие положительной динамики в сокращении чашечно-лоханочной системы и мочеточника в группе Б (поперечная реимплантация мочеточника) может быть обусловлено наличием изгиба мочеточника, который придает дополнительное сопротивление для оттока мочи.

4.2. Отдаленные результаты

Для оценки хирургического лечения пациентам в отдаленном послеоперационном периоде выполнялся контроль лабораторных анализов и инструментальные исследования. Основным лабораторным исследованием, исключающим ИМВП, являлся общий анализ мочи. Обязательными инструментальными методами диагностики являлись УЗИ почек и мочевыводящих путей, а также цистография. В ряде случаев пациентам проводили экскреторную урографию и радиоизотопную нефросцинтиграфию. УЗИ выполнялось всем пациентам через 3, 6 и 12 месяцев после оперативного лечения. Цистографию, урографию и нефросцинтиграфию проводили не ранее чем через 6–12 месяцев после операции.

Положительным результатом после проведенной операции считалось отсутствие: рецидивирующих ИМВП, ПМР, стойкого мегауретера, прогрессивного снижения функции почки.

Подробная информация о результатах лечения в отдалённом послеоперационном периоде в группах сравнения приведена в Таблице 12.

Таблица 12 – Отдалённые результаты лечения пациентов

Переменные	*Группа А (n = 53)*	*Группа Б (n = 51)*	*p*
Выздоровление	47 (89%)	40 (78%)	0.191
ПМР	6 (11%)	11 (22%)	
Обструкция УВС	0 (0%)	0 (0%)	
Эндоскопическая коррекция	5(9%)	6 (12%)	0.866
Повторная реконструкция	0 (0%)	3 (6%)	0.114
Нефрэктомия	0 (0%)	2 (4.0%)	0.238
ИМВП	9 (17%)	11 (22%)	0.623

В группе А срок катамнеза составил от 6 месяцев до 7 лет.

Исходный медианный размер лоханки составил 11,5 мм [8,75; 17,0] для группы А, при исследовании через 12 месяцев медианный размер составил 5,0 мм [0,0; 9,0]. Исходный медианный размер мочеточника составил 9,0 мм [5,0; 14,0], через 12 месяцев – 0,0 мм [0,0; 6,0]. Выявлены статистически значимые различия

($p < 0,001$). Таким образом отмечено значимое сокращение коллекторной системы и мочеточника через 12 месяцев после лапароскопической продольной реимплантации мочеточника.

За период амбулаторного наблюдения среди 53 пациентов, оперированных с использованием лапароскопической продольной реимплантации мочеточника, 9 пациентов перенесли ИМВП, что составляет 17%.

Микционная цистография позволила обнаружить ПМР у 6 пациентов, что составило 11%. ПМР II степени имел место у 1 ребёнка, III степени – у 2 детей, IV степени – у 3 детей. Эндоскопическая коррекция рефлюкса выполнена 5 пациентам. 3 пациентам для выздоровления понадобилась однократная эндоскопическая коррекция рефлюкса, 2-двукратная, в связи с отсутствием эффекта после первичной эндоскопической коррекции.

За время наблюдения ни одному из пациентов не потребовалась повторная реконструктивная операция или нефрэктомия. 1 пациент с диагностированным ПМР IV степени был потерян в наблюдении.

В группе Б срок катамнеза составил от 1 года до 9 лет.

Исходный медианный размер лоханки составил 12,0 мм [7,0; 19,5] для основной группы, при исследовании через 12 месяцев медианный размер составил 9,0 мм [1,0; 12,0]. Исходный медианный размер мочеточника составил 9,0 мм [6,0; 16,0], через 12 месяцев – 5,0 мм [0,0; 9,75]. Выявлены статистически значимые различия ($p < 0,001$). Так же, как и в группе А, отмечено значимое сокращение коллекторной системы и мочеточника в группе Б через 12 месяцев после перенесенной операции.

В период амбулаторного наблюдения среди 51 оперированного пациента, с использованием лапароскопической поперечной реимплантации мочеточника, ИМВП перенесли 11 (22%).

ПМР при проведении микционной цистографии диагностирован 11 (22%) пациентам, ПМР II степени – 1 пациенту, ПМР III степени – 3, ПМР IV степени – 5 и ПМР V степени – 2. Эндоскопическая коррекция рефлюкса выполнена 6 пациентам, 3 пациентам – однократно, 3 – двукратно.

Повторное реконструктивное лечение перенесли 3 пациента. В связи с потерей функции почки 2 пациентам выполнена нефруретерэктомия.

Стоит отметить, что ни у одного пациента в обеих группах исследования не диагностирована послеоперационная обструкция УВС.

Таким образом, эффективность лапароскопической продольной реимплантации мочеточника составила 89%, а эффективность лапароскопической внепузырной поперечной реимплантации мочеточника составила 78% (Рисунок 29).

Несмотря на то, что ни по одному из перечисленных параметров не достигнуто статистически значимого различия, выявлены клинически важные тенденции, а именно: двукратная разница в частоте неблагоприятного исхода в группе лапароскопической поперечной реимплантации мочеточника.

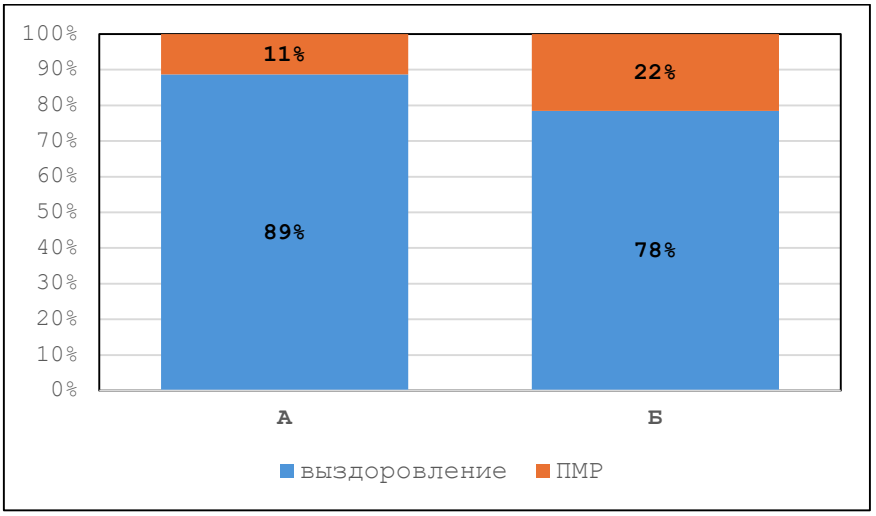

Рисунок 29 – Эффективность оперативного лечения и частота развития ПМР после оперативного лечения

Однако, учитывая особенности групп, а именно то, что в состав каждой группы входили и первично и повторно оперированные пациенты, проведен раздельный сравнительный анализ включенных подгрупп.

При статистическом анализе первично оперированных пациентов выявлены следующие результаты, представленные в Таблице 13. После проведенного первичного реконструктивного лечения ПМР по результатам контрольной цистографии диагностирован 3 пациентам в подгруппе А1, что составило 11,5% и 4 пациентам в подгруппе Б1 (11,8%). Различие не достигло статистической значимости p = 1,000.

Обструкция УВС не выявлена ни у одного пациента. Успешная эндоскопическая коррекция в обеих группах проведена 3 пациентам, подгруппа А1 (12%), подгруппа Б1 (9%), подгруппы сопоставимы по числу успешно выполненных эндокоррекции рефлюкса, p = 0,866. Повторное реконструктивное лечение выполнено 1 пациенту в подгруппе Б1.

Таблица 13 – Отдалённые результаты лечения пациентов, оперированных первично

Переменные	*Подгруппа А1 (n = 26)*	*Подгруппа Б1 (n = 34)*	*p*
Выздоровление	23 (88,5%)	30 (88,2%)	1,000
ПМР	3 (11,5%)	4 (11,8%)	
Обструкция УВС	0 (0%)	0 (0%)	
Эндоскопическая коррекция	3(12%)	3 (9%)	0,511
Повторная реконструкция	0 (0%)	1 (3%)	1,000
Нефрэктомия	0 (0%)	0 (0%)	

Таким образом, среди первичных оперативных вмешательств между лапароскопической продольной реимплантацией мочеточника с эффективностью 88,5% и лапароскопической внепузырной поперечной реимплантацией мочеточника с эффективностью 88,2% статистически значимого различия не выявлено (p = 1,000), Рисунок 30.

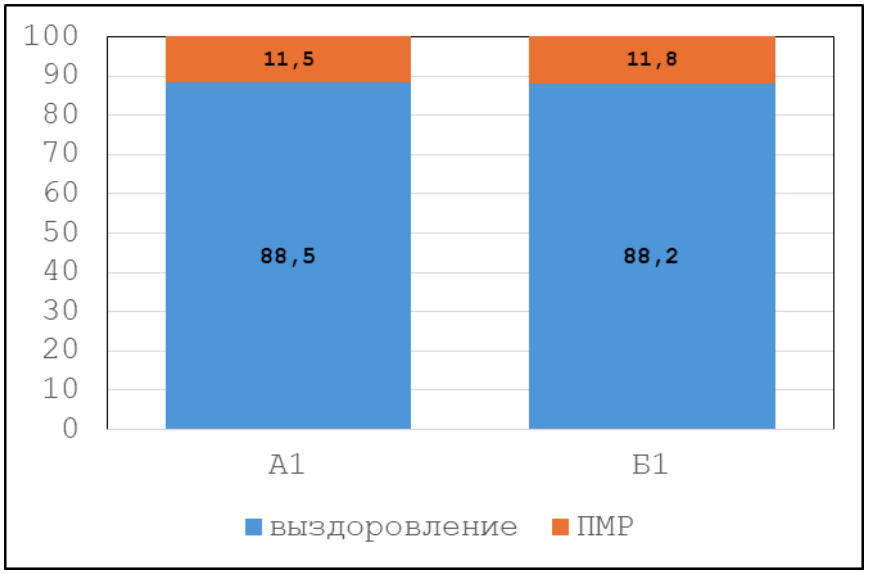

Рисунок 30 – Эффективность оперативного лечения и частота развития ПМР после первичного оперативного лечения

Результат статистического анализа повторно оперированных пациентов представлен в Таблице 14.

Таблица 14 – Отдалённые результаты лечения пациентов, оперированных повторно

Переменные	*Подгруппа А2 (n = 27)*	*подгруппа Б2 (n = 17)*	*p*
Выздоровление	24 (88,9%)	10 (58,8%)	0,030
ПМР	3 (11,1%)	7 (41,2%)	
Обструкция УВС	0 (0%)	0 (0%)	
Эндоскопическая коррекция	2(7%)	3 (19%)	0,204
Повторная реконструкция	0 (0%)	2 (12,0%)	0,144
Нефрэктомия	0 (0%)	2 (12.0%)	0,144

При анализе результатов повторного реконструктивного лечения, ПМР выявлен в подгруппе А2 у 3 детей – 11,1%, в контрольной подгруппе Б2 диагностирован у 7 пациентов, что составляет 41,2%. Наблюдается статистически значимое различие p = 0.030. Обструкция УВС, так же как, и первичных вмешательствах, не обнаружена ни у одного пациента. Успешная эндоскопическая коррекция рефлюкса в подгруппе А2 проведена 2 пациентам 7%, в подгруппе Б2 – 3 пациентам 19%, p = 0,204. Повторная реимплантация мочеточника не проводилась ни одному ребенку в подгруппе А2, а в подгруппе Б2 необходимость в повторном реконструктивном лечении была у 2 детей (12%), значение p = 0,144 не достигло статистической значимости. Также в подгруппе Б2 2 пациентам в связи с потерей функции почки выполнена нефруретерэктомия.

В результате при повторных вмешательствах лапароскопическая продольная реимплантация мочеточника с уровнем успеха 88,9% продемонстрировала статистически значимо более высокую эффективность по сравнению с лапароскопической внепузырной поперечной реимплантацией мочеточника 58,8% (p = 0,030), Рисунок 31. Полученные результаты свидетельствуют о возможности достижения высокой эффективности лечения с использованием лапароскопической продольной реимплантации мочеточника даже при повторном реконструктивном лечении.

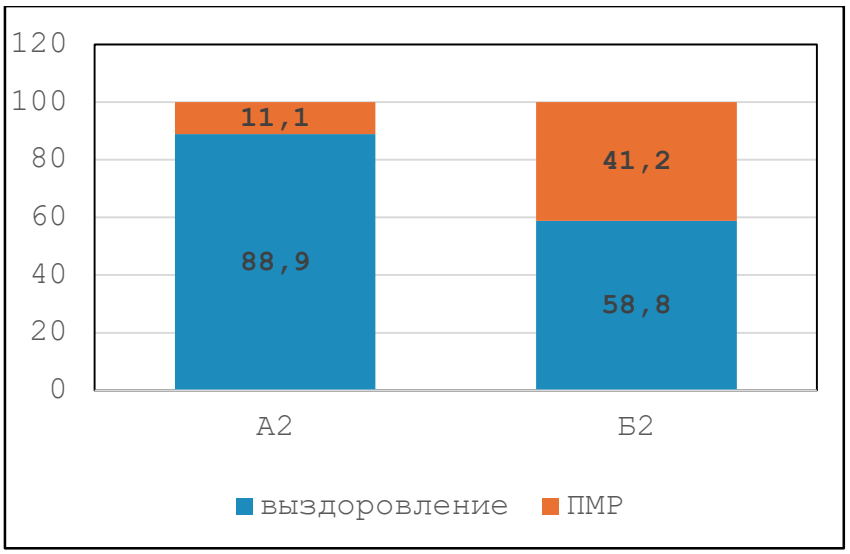

Рисунок 31 – Эффективность оперативного лечения и частота развития ПМР после повторного оперативного лечения

4.3. Клинические примеры

С целью иллюстрации материала приводим несколько клинических примеров.

Пациент А. в возрасте 7 месяцев в 2022 году впервые госпитализирован в отделение урологии Морозовской ДГКБ ДЗМ. По данным анамнеза, расширение ЧЛС и мочеточника справа было выявлено антенатально. После рождения ребенок неоднократно проходил стационарное лечение по месту жительства по поводу обострения пиелонефрита. По результатам проведенного рентгеноурологического обследования диагностирован ПМР 3-й степени слева, обструктивный мегауретер справа. Ребенку выполнена лапароскопическая внепузырная поперечная реимплантация правого мочеточника. Через 1 месяц пациент повторно госпитализирован для удаления стента внутреннего дренирования и эндоскопической коррекции ПМР слева. На момент выписки было рекомендовано проведение УЗИ через 1, 3, 6, 12 месяцев, выполнение микционной цистографии через 6 месяцев, и мониторинг общего анализа мочи 1 раз в 2 недели и при повышении температуры.

В возрасте 4 лет (2025 год) в связи эпизодом обострения пиелонефрита пациент госпитализирован в урологическое отделение Морозовской ДГКБ с целью проведения рентгенурологического обследования. Из анамнеза стало известно, что контрольная цистоуретрография не выполнялась. По данным УЗИ почек и мочевыводящих путей: левая почка 89×32 мм, толщина паренхимы 8–12 мм, кровоток в

паренхиме неравномерно прослеживается до капсулы, IR = 0,69–0,83, лоханка 20 мм; правая почка 94×39 мм, толщина паренхимы 13 мм, кровоток в паренхиме равномерно прослеживается до капсулы, IR = 0,66, лоханка 12 мм. Левый мочеточник в нижней трети до 14 мм, в верхней трети до 11 мм, в проекции его устья определяется включение повышенной эхогенности диаметром до 7 мм (объемообразующий препарат). Правый мочеточник не определяется. Пациенту выполнена микционная цистография, по данным которой выявлены рентген признаки правостороннего ПМР 3–4-й степени, Рисунок 32.

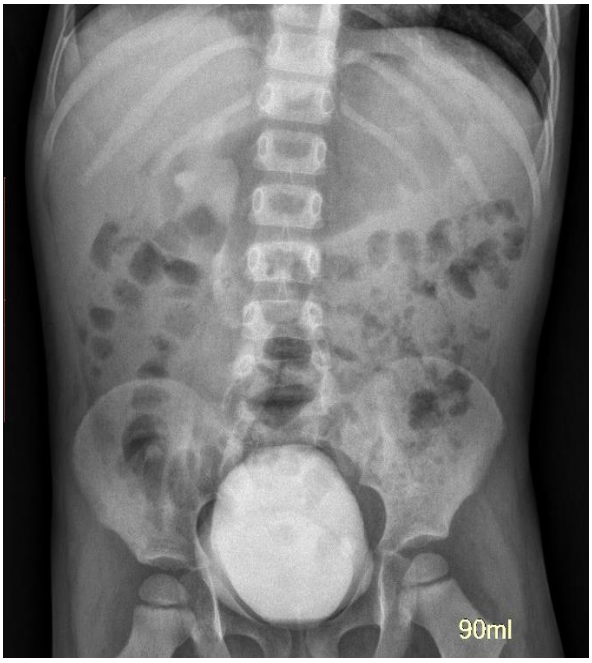

Рисунок 32 – Цистография пациента А., ПМР 3–4 справа

Также ребенку выполнена экскреторная урография (Рисунок 33), по данным которой выявлены рентген признаки уретерогидронефроза слева со снижением выделительной функции левой почки.

В результате проведенного обследования ребенку установлен диагноз: ПМР справа 3-й степени, уретерогидронефроз слева. В связи с чем пациенту выполнена лапароскопическая продольная реимплантация мочеточника с двух сторон.



Рисунок 33 – Урография пациента А.
Задержка эвакуации контрастного вещества слева

Учитывая частое обострение пиелонефрита, с целью наилучшего оттока мочи, интраоперационно принято решение о установке в оба мочеточника интубаторов 8 Ch с выведением наружу. Вид сформированных антирефлюксных тоннелей представлен на Рисунке 34.

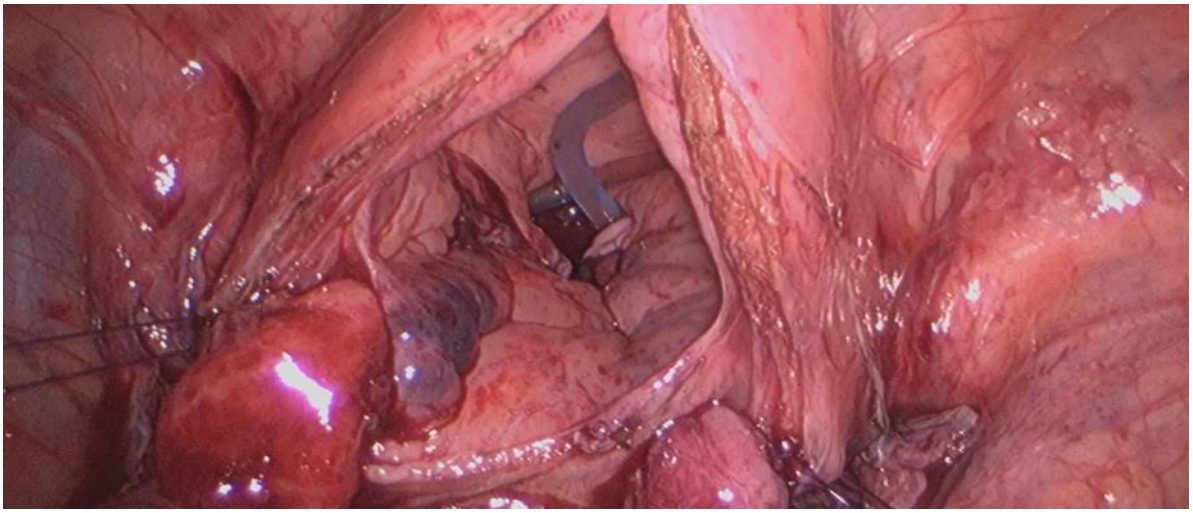

Рисунок 34 –Вид операционного поля перед ушиванием мочевого пузыря

Послеоперационный период протекал без особенностей. Страховочный дренаж и эпидуральный катетер были удалены на 2-е послеоперационные сутки. В течение всего госпитального послеоперационного периода, который составил 7 дней, пациент получал внутривенно цефтриаксон.

После выписки больной в течение месяца получал терапию уросептиками. Удаление интубаторов было выполнено амбулаторно на 21-е сутки после хирургического лечения. При контрольном УЗИ: левая почка 89×32 мм, толщина паренхимы 10–12 мм, кровоток в паренхиме неравномерно прослеживается до капсулы, лоханка 17 мм; правая почка 94×39 мм, толщина паренхимы 13 мм, кровоток в паренхиме равномерно прослеживается до капсулы, лоханка 10 мм. Левый мочеточник в нижней трети до 12 мм, в верхней трети до 11 мм, правый не расширен. В дальнейшем за время амбулаторного наблюдения необходимости в проведении антибактериальной терапии не возникло.

Пациент госпитализирован через 6 месяцев после оперативного лечения с целью выполнения рентген-урологического обследования. По данным УЗИ: левая почка 90×32 мм, толщина паренхимы 11–12 мм, кровоток в паренхиме равномерно прослеживается до капсулы, IR = 0,62, лоханка не расширена; правая почка 90×37 мм, толщина паренхимы 13 мм, кровоток в паренхиме равномерно прослеживается до капсулы, IR = 0,59, лоханка 8 мм. Левый мочеточник в нижней трети до 11 мм, в верхней трети не расширен, правый не расширен. Таким образом, зафиксировано сокращение чашечно-лоханочной системы и мочеточника с обеих сторон. По данным микционной цистографии ПМР не выявлен. На отсроченной урограмме данных за нарушение уродинамики нет, Рисунок 35.

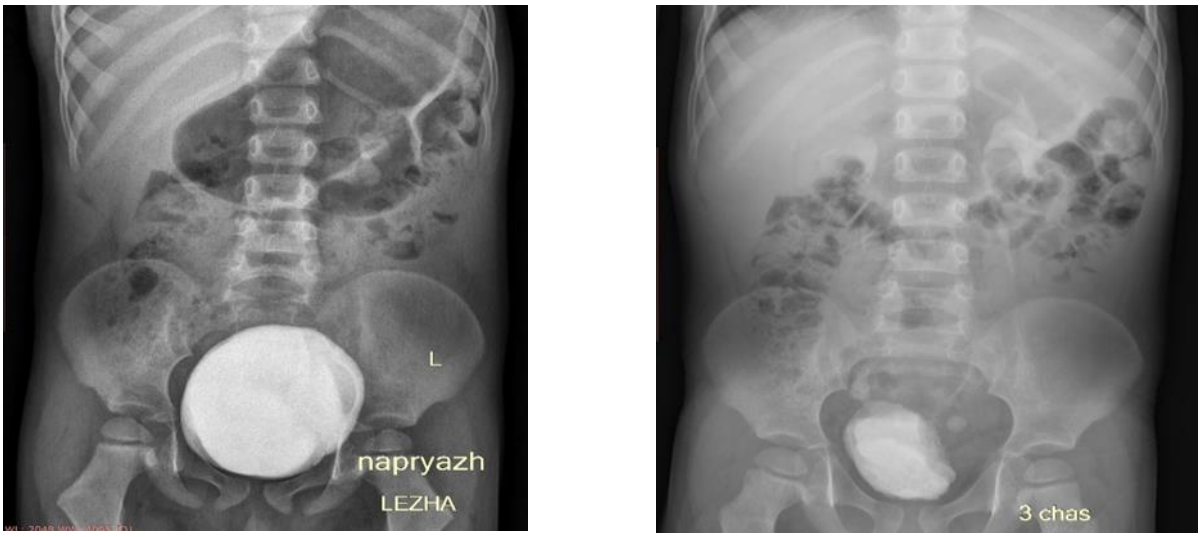

Рисунок 35 – Цистограмма и урограмма, выполненные в отдаленном периоде

Пациент А. 3 года поступил в отделение урологии Морозовской ДГКБ в 2020 году. Из анамнеза известно, что ребенок с рождения наблюдался и был многократно оперирован по поводу VACTERL-ассоциации: атрезия пищевода, трахеопищеводный свищ, атрезия ануса, агенезия прямой кишки, агенезия левой почки. Также по месту жительства в ходе рентгенурологического обследования диагностирован ПМР 4-й степени в единственную правую почку. Дважды пациенту выполнялась эндоскопическая коррекция рефлюкса. Ребёнка направили в Морозовскую ДГКБ для обследования и выбора дальнейшей тактики лечения – причиной послужили неоднократные обострения пиелонефрита.

По данным УЗИ: правая почка 95×33×35 мм, лоханка 12 мм, единичные чашки верхней группы до 6 мм, толщина паренхимы в среднем сегменте 12–14 мм, кровоток равномерно прослеживается до капсулы, IR = 0,61; левая почка не визуализируется, мочеточник справа не расширен.

По данным цистографии у ребенка диагностирован ПМР 4-й степени в единственную правую почку, Рисунок 36.



Рисунок 36 – Цистография пациента А., ПМР 3–4 справа

Принято решение о выполнении диагностической лапароскопии с целью оценки выполнения возможности одномоментной реимплантации мочеточника. В случае невыполнения реимплантации планировалось выведение уретерокутанеостомы, проведение консервативной терапии с целью увеличения объема мочевого

пузыря с последующим этапным выполнением реимплантации мочеточника. В ходе комплексного обследования, включая диагностическую лапароскопию, оценен объем мочевого пузыря и мочеточника, последние достаточного размера для выполнения продольного тоннеля в соответствии с принципами антирефлюксной защиты. Ребенку выполнена лапароскопическая продольная реимплантация правого мочеточника, установлен интубатор 8Ch с выведением наружу. Вид сформированного уретероцистоанастомоза представлен на Рисунке 37.

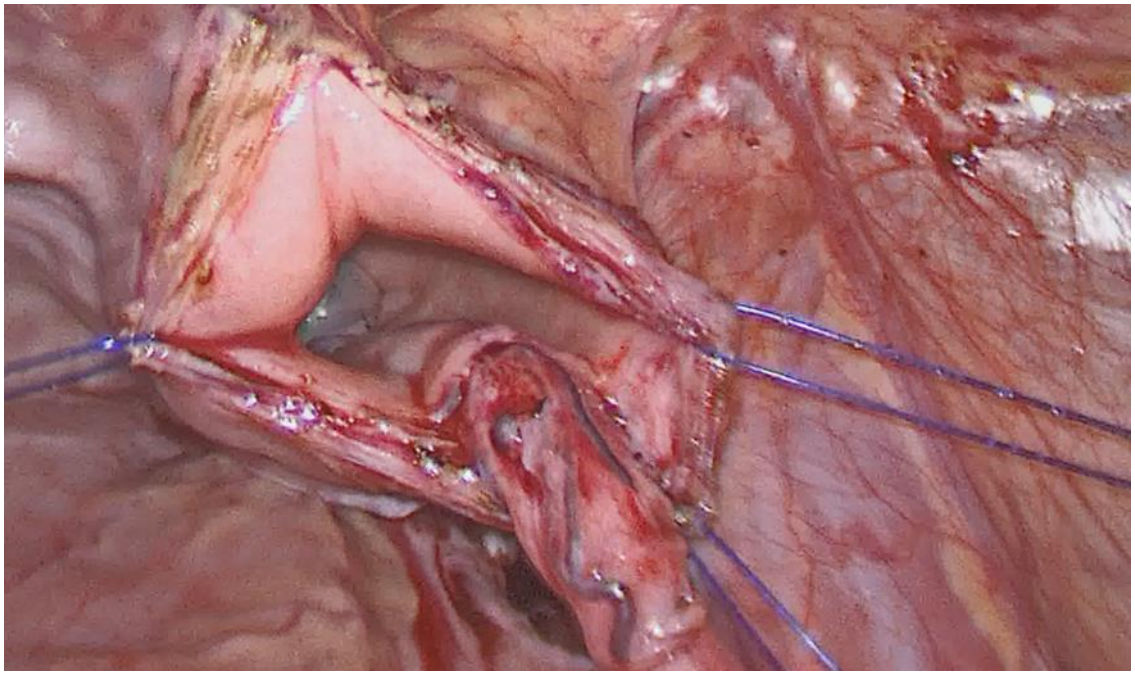

Рисунок 37 – Вид операционного поля перед ушиванием мочевого пузыря

Послеоперационный период протекал без осложнений. Пациент выписан на 7-е послеоперационные сутки на терапии уросептиками. Интубатор удален через 15 дней после операции. По данным УЗИ правая почка имела размеры 99×34×40 мм, лоханка – 12 мм, единичные чашки верхней группы – до 6 мм, толщина паренхимы в среднем сегменте – 14 мм. Кровоток равномерно прослеживался до капсулы, IR = 0,66. Мочеточник справа не был расширен. Через 6 месяцев после реконструктивного лечения провели контрольное рентгенурологическое обследование. По данным УЗИ отмечено сокращение ЧЛС справа: правая почка 94×34×45 мм, лоханка 7 мм, единичные чашки верхней группы – до 6 мм, толщина паренхимы в среднем сегменте – 15 мм, кровоток равномерно прослеживается до капсулы,

IR = 0,66. Левая почка не визуализируется, мочеточник справа не расширен. Цистография ПМР не выявила (Рисунок 38).



Рисунок 38 – Цистограмма в отдалённом послеоперационном периоде после лапароскопической продольной реимплантации мочеточника

Таким образом, правильно выбранная тактика хирургического лечения пациентов с сохранением анатомического направления антирефлюксного тоннеля позволяет не только сократить диаметр мочеточника, чашечно-лоханочной системы и устранить ПМР, но и обеспечить возможность простого доступа к верхним мочевым путям, за счет сохранения продольно ориентированного мочеточника.

ЗАКЛЮЧЕНИЕ

Среди пороков мочевой системы у детей на долю патологии УВС приходится 42–54% [2; 74]. Для лечения большинства пороков УВС разработаны и внедрены малоинвазивные трансуретральные методы лечения, которые не обладают абсолютной эффективностью и имеют ограниченные показания. В случае безуспешной эндолюминальной хирургии или невозможности ее проведения встает вопрос о реконструктивной операции, в связи с чем выбор методики реимплантации мочеточника является актуальным. Несмотря на длительность изучения данного вопроса и множество разработанных методик реконструктивного лечения, до сих пор остается открытым и дискутабельным вопрос о выборе наилучшей техники реимплантации мочеточника. Одними из наиболее часто используемых методов оперативного лечения являются Politano-Leadbetter, Cohen, Lich–Gregoir и их лапароскопические модификации. В последние десятилетия широкое распространение получили лапароскопические и роботизированные технологии. Применение эндовидеохирургического доступа позволяет достичь целого ряда преимуществ по сравнению с классическим открытым доступом. К ним относятся: небольшая кровопотеря во время операции, менее выраженный болевой синдром в послеоперационном периоде, ускоренная активизация больных, сокращение времени пребывания в стационаре, снижение числа осложнений в области послеоперационных ран и хорошие косметические результаты [48; 68].

Одной из наиболее часто используемых лапароскопических методик реимплантации является лапароскопическая внепузырная поперечная реимплантация мочеточника, предложенная Бондаренко С. Г. в 2013 году [25]. В 2024 году было проведено многоцентровое исследование, по данным которого эффективность вышеуказанной методики при обструктивном мегауретере составила 85,8%. ПМР в послеоперационном периоде обнаружен в 12,8%, рестеноз в 1,4% [6].

Одним из ключевых недостатков анастомоза с поперечно направленным тоннелем является невозможность в будущем выполнения внутрипросветных эндолюминальных манипуляций, что крайне необходимо пациентам при выявлении МКБ. Мно-

жество посвященных работ эндоскопическому лечению МКБ у пациентов, ранее перенесших реимплантацию мочеточника с поперечно направленным тоннелем, указывает на актуальность данной проблемы. Все вышеперечисленное подчеркивает необходимость использования методик с продольно ориентированным тоннелем.

Несмотря на достаточно высокую эффективность различных реконструктивных методов лечения патологии УВС, у ряда больных наблюдаются случаи рецидива нарушения уродинамики в области УВС. Возникновение ПМР после перенесенной реимплантации мочеточника отмечается у 1–10% пациентов [3; 11; 43], а частота послеоперационной обструкции УВС составляет до 1% [94]. При наличии ПМР или мегауретера после реимплантации мочеточника и отсутствии эффективности консервативной и эндолюминальной хирургии встает вопрос о проведении повторной реконструктивной операции.

В настоящее время предложено множество способов реимплантаций мочеточника, используемых при различных патологиях УВС. Пациенты, требующие повторного реконструктивного лечения, могут иметь выраженный рубцовый процесс за мочевым пузырем, что приводит к дефициту длины мочеточника и, как следствие, невозможности выполнения уретероцистонеоимплантации с соблюдением принципов антирефлюксной хирургии. Вопрос повторной реимплантации мочеточника недостаточно изучен. По данным литературы описаны единичные исследования и клинические наблюдения повторной реимплантации мочеточника у детей. В 2022 году предложена модификация операции Paquin – лапароскопическая продольная интравезикальная уретероцистонеоимплантация, выполняемая при дефиците длины мочеточника [8]. К преимуществам относится возможность использования методики как при первичной реимплантации мочеточника, так и при наличии дефицита длины мочеточника.

Таким образом, несмотря на длительность изучения патологий УВС и множество разработанных методик оперативных вмешательств, вопрос выбора способа реконструкции до сих пор остается дискутабельным. Вместе с тем имеется дефицит информации о результатах проведения повторных реимплантаций мочеточника в

условиях дефицита его длины. Все вышеуказанное послужило предпосылкой для текущего исследования.

Основой исследования является анализ лечения 104 пациентов от 3 мес. до 17 лет, госпитализированных в отделение урологии «Морозовской ДГКБ ДЗМ» в период с 2017 года по 2025 год, которым была выполнена реимплантация мочеточника с использованием следующих технологий: лапароскопическая продольная интра-экстравезикальная и лапароскопическая внепузырная поперечная реимплантация мочеточника.

По виду выполненного оперативного вмешательства пациенты составили две исследовательские группы. В группу А включили 53 пациентов, у которых была применена лапароскопическая интра-экстравезикальная продольная реимплантация мочеточника. Указанная группа была поделена на две подгруппы. Подгруппа (А1) состояла из 26 детей, у которых была проведена первичная реимплантация, в подгруппу повторной уретероцистонеоимплантации (А2) вошли 27 детей.

Группа Б состояла из 51 пациента, которым была выполнена лапароскопическая внепузырная поперечная реимплантация мочеточника. Первично оперированные пациенты (Б1) 34 человека, повторная реимплантация мочеточника выполнена 17 пациентам (Б2).

В стационар пациенты обращались преимущественно в связи с обострением пиелонефрита или бессимптомной инфекцией мочевых путей. Кроме того, поводом становилось увеличение чашечно-лоханочной системы и мочеточника в размерах, которое обнаруживали при ультразвуковом исследовании.

В ходе обследования все пациенты проходили комплексную диагностику: сбор анамнеза, лабораторные анализы, УЗИ органов мочевой системы, микционную цистоуретрографию, экскреторную урографию или МСКТ с контрастным усилением. Дополнительно, при необходимости определения объема функционирующей паренхимы, проводилась статическая нефросцинтиграфия.

Анализ возрастных характеристик показал, что наибольшая часть пациентов – 66 человек (63,5%) – были в возрасте до 4 лет. Также выявлено значительное преобладание мужского пола (75%) 78 человек. Анализ сторон поражения показал, что

преобладающим является левостороннее поражение мочеточников: 75 мочеточников (61,5%) по сравнению с правосторонним – 47 мочеточников (38,5%). Двустороннее поражение выявлено у 17 пациентов, что составляет 16,4% всей выборки. Помимо этого, выявлено полное удвоение МВП у 4 пациентов. У 3 пациентов обнаружено поражение нижнего сегмента мочеточника, у 1 – обоих сегментов. Обе обследуемые группы были сопоставимы по полу, по возрасту, по структуре патологий УВС.

В ходе сравнения результатов предоперационного обследования различие по частоте диагностированного ПМР не достигло статистической значимости (59,0% в группе А против 48,0% в группе Б, p = 0,240). В группе А преобладает 5-я степень рефлюкса 28%, в группе Б, 4-я степень 28%. Различие по частоте диагностированного мегауретера не достигло статистической значимости (35% в группе А против 52% в группе Б, p = 0,066). В группе продольной реимплантации мочеточника 2 пациента оперированы в связи с конкрементом устья мочеточника; 1 пациент – в связи с ятрогенной травмой, полученной в ходе гинекологической операции, и 1 пациент – с обструкцией мочеточника после эндоскопической коррекции рефлюкса.

Также группы были однородны по диаметру мочеточника, медиана в обеих группах составила 9,0 мм, и по объему мочевого пузыря, медиана в обеих группах 90 мл.

Показанием к проведению радикального хирургического лечения являлись: рецидивирующий пиелонефрит, нарастание расширения чашечно-лоханочной системы и мочеточника с прогрессирующим истончением паренхимы и ухудшением показателей кровотока, невозможность или отсутствие эффективности эндолюминальной хирургии.

Хирургическое лечение в обеих группах сравнивали по ряду критериев:

– длительность оперативного лечения;

– длительность анальгезии в послеоперационном периоде;

– продолжительность макрогематурии в послеоперационном периоде;

– осложнения в послеоперационном периоде;

– продолжительность госпитального послеоперационного периода;

– отдаленные результаты лечения.

Статистическую обработку выполняли методами параметрической и непараметрической статистики с учётом того. Количественные переменные сравнивали посредством t-теста Стьюдента и U-критерия Манна – Уитни. Для качественных признаков использовали критерий χ^2 Пирсона с поправкой на непрерывность и точный критерий Фишера. Отдалённые результаты лечения оценивали по критерию изменений Макнемара в обеих группах. Различия признавали статистически значимыми при $p < 0,05$ (степень доверия 5%).

В обеих группах не наблюдалось интраоперационных осложнений.

По нашим данным длительность оперативного времени в группе продольной лапароскопической реимплантации была статистически значимо длиннее, чем в группе поперечной лапароскопической реимплантации медиана 180 мин против 140 мин. В ходе анализа количества реимплантированных мочеточников в группах сравнения выявлено статистически значимое различие, а именно преобладание реимплантации двух мочеточников в группе А. В группе А 15 пациентам (28%) выполнена реимплантация двух мочеточников (единым блоком – 1 человек, с двух сторон – 14 человек), в контрольной группе Б 3 пациентам (6%) выполнена реимплантация с двух сторон ($p = 0,004$). Рассматривая этапность выполнения каждой техники операции, лапароскопическая продольная реимплантация имеет больше шагов в ходе ее выполнения. При лапароскопической поперечной реимплантации мочеточника рассечение детрузора уже является этапом создания тоннеля, для продольной реимплантации это лишь этап подготовки к формированию тоннеля. Перечисленными факторами объяснима наибольшая длительность операции в группе А. Однако следует отметить, за время использования лапароскопической продольной реимплантации мочеточника и по мере накопления опыта и освоения технологии хирургом продолжительность ее проведения заметно сократилась.

Потребность в послеоперационном обезболивании с помощью эпидуральной анальгезии так же дольше в группе А (продольная реимплантация) медиана 3.0 дня, по сравнению с Группой Б (поперечная реимплантация), где медиана составляла 2.0

дня. Медианный госпитальный период после лапароскопической поперечной реимплантации мочеточника (группа Б) составил 6 суток. В группе А, где выполнялась лапароскопическая продольная реимплантация мочеточника, пациенты находились в стационаре 8 суток. Лапароскопическая продольная реимплантация мочеточника, как описано выше ассоциирована с более длительным временем оперативного вмешательства. В результате это обусловливает более продолжительный восстановительный период, проявляющийся в необходимости более длительного использования эпидуральной анальгезии и увеличении продолжительности госпитального пребывания.

Среди осложнений послеоперационного периода, зафиксированных за время госпитализации, наблюдались обострение пиелонефрита, гематурия, потребовавшая проведения гемотрансфузий, а также эвентрация сальника.

После реконструктивного вмешательства обострение пиелонефрита выявлено у 4 пациентов; для его купирования потребовалась коррекция антибактериальной терапии, согласованная с клиническими фармакологами, и длительная инфузионная терапия. При сравнении групп по частоте ранних послеоперационных фебрильных инфекционно-воспалительных процессов мочевыводящих путей статистически значимых различий не выявлено (p = 1,000). Частота данных осложнений была низкой и равномерной в обеих группах.

У 3 пациентов течение послеоперационного периода осложнилось эвентрацией сальника через троакарную рану. Данное осложнение в группе А выявлено у 2 пациентов, что составило 6,0%, в группе Б – у 1 (4.0%) пациента. Статистических различий не выявлено (p = 1,000). В связи с невозможностью вправления всем троим пациентам выполнена лапароскопия, погружение пряди сальника в брюшную полость, с последующим ушиванием троакарной раны.

В группах сравнения различие по длительности макрогематурии не достигло статистической значимости (медиана 1,0 день в обеих группах, p = 0,268). Клинически значимой разницы в данном показателе нет. Среди пациентов, у которых наблюдалась длительная гематурия, 3 (6,0%) пациентам в группе А потребовалось

проведение гемотрансфузии. Статистический анализ показал отсутствие значимых различий по частоте проведения гемотрансфузий между группами (p = 0,243).

Совокупность полученных данных свидетельствует об отсутствии статистически значимых различий в частоте зарегистрированных осложнений в раннем послеоперационном периоде между группами сравнения. Частота осложнений была низкой в обеих группах, что свидетельствует о сопоставимой безопасности методик в отношении редких специфических осложнений.

Учитывая особенности групп, а именно то, что в состав каждой группы входили и первично, и повторно оперированные пациенты, проведен раздельный сравнительный анализ включенных подгрупп.

Отдаленные результаты прослежены у детей в сроки от 6 месяцев до 9 лет. Стоит отметить, что ни у одного пациента в обеих группах исследования не диагностирована послеоперационная обструкция УВС.

Возникновение ПМР – основное осложнение отдалённого послеоперационного периода, согласно результатам нашего исследования. При статистическом анализе первично оперированных пациентов выявлены следующие результаты. По результатам обследования после проведенного реконструктивного лечения ПМР диагностирован 3 пациентам в подгруппе А1, что составило 11,5%, и 4 пациента – в подгруппе Б1 (11,8%). Таким образом, среди первичных оперативных вмешательств между лапароскопической продольной реимплантацией мочеточника с эффективностью 88,5% и лапароскопической внепузырной поперечной реимплантацией мочеточника с эффективностью 88,2% статистически значимого различия не выявлено (p = 1,000).

При анализе результатов повторного реконструктивного лечения ПМР выявлен в основной подгруппе А2 у 3 детей – 11%, в контрольной подгруппе Б2 диагностирован у 7 пациентов, что составляет 41%. В результате при повторных вмешательствах лапароскопическая продольная реимплантация мочеточника с уровнем успеха 88,9% продемонстрировала статистически значимо более высокую эффективность по сравнению с лапароскопической внепузырной поперечной реимплантацией мочеточника 58,8%, p = 0,030.

В заключение стоит отметить, что методика лапароскопической продольной реимплантации мочеточника уступает лапароскопической внепузырной поперечной реимплантации мочеточника в следующих оценочных категориях: длительность оперативного лечения, длительность анальгезии в послеоперационном периоде, продолжительность госпитального послеоперационного периода. Однако, несмотря на вышеперечисленное при выполнении как первичной, так повторной реимплантации мочеточника, по нашему мнению, продольная реимплантация рекомендуется как методика выбора, так как имеет ключевые преимущества, такие как высокая эффективность даже в случае дефицита длины мочеточника и наличие продольного анатомического подслизистого тоннеля, что в последующем при необходимости обеспечивает доступ к верхним мочевым путям.

ВЫВОДЫ

1. Разработанная методика лапароскопической продольной интра-экстравезикальной реимплантации мочеточника позволяет выполнить уретероцистонеоимплантацию в условиях дефицита длины мочеточника, с сохранением анатомического направления тоннеля, используя небольшую протяженность детрузоротомии в «гипоиннервируемой» зоне, формирование устья происходит в области треугольника Льето под контролем зрения.

2. Проведенный анализ методик первичных оперативных вмешательств свидетельствует об отсутствии достоверной статистической разницы в эффективности лапароскопической интра-экстравезикальной продольной (88,5%) и лапароскопической внепузырной поперечной реимплантации мочеточника (88,2%), p = 1,000. Однако сохранение анатомического направления тоннеля и возможность выполнения внутрипросветных трансуретеральных манипуляций, свидетельствует о преимуществе лапароскопической интра-экстравезикальной продольной уретероцистонеоимплантации.

3. При проведении повторных операций лапароскопическая интра-экстравезикальная продольная реимплантация мочеточника эффективна в 88,9%, а лапароскопическая внепузырная поперечная реимплантация мочеточника в 58,8% (p = 0,030), что свидетельствует о преимуществе предложенной методики.

4. Лапароскопическая интра-экстравезикальная продольная реимплантация мочеточника является высокоэффективным методом операции как при первичной (88,5%), так и при повторной уретероцистонеоимплантации в условиях дефицита длины мочеточника (88,9%). Ключевое преимущество методики-продольное направление мочеточника, обеспечивающее физиологический отток мочи: это подтверждается статистически значимым сокращением диаметра мочеточника относительно дооперационных значений (p = 0,001). Кроме того, анатомическое направление тоннеля и мочеточника сохраняет простой доступ к верхним мочевым путям.

ПРАКТИЧЕСКИЕ РЕКОМЕНДАЦИИ

1. При проведении лапароскопической внепузырной поперечной уретероцистонеоимплантации рассечение детрузора, с целью формирования подслизистого тоннеля, необходимо выполнять вблизи треугольника Льето, для предотвращения рецидива патологии уретеро-везикального сегмента.

2. В случае выполнения повторной реконструктивной операции при патологии уретеро-везикального сегмента следует использовать лапароскопический доступ, в связи с возможностью выполнить мобилизацию мочеточника на протяжении.

3. В условиях дефицита длины мочеточника, с целью удобства формирования неоустья рекомендуется использовать трансуретральное подтягивание мочеточника, фиксированного к катетеру-проводнику.

4. Для предупреждения экстравезикализации мочеточника и развития пузырно-мочеточникового рефлюкса за счет укорочения тоннеля необходимо выполнять фиксацию мочеточника к детрузору в области начала антирефлюксного тоннеля.

5. Для уменьшения расстояния между дистальным отделом мочеточника и мочевым пузырем возможно использование комбинации приемов (мобилизация передней стенки мочевого пузыря+psoas hitch).

СПИСОК ЛИТЕРАТУРЫ

1. Эндоскопическое лечение пузырно-мочеточникового рефлюкса у детей, перенесших трансуретральную электроинцизию уретероцеле / Ф. К. Абдуллаев, В. Д. Кулаев, В. В. Николаев, А. Я. Гусейнов. – EDN SDYLRB // Детская больница. – 2013. – № 2 (52). – С. 23–28.

2. Айнакулов, А. Д. Диагностика и лечение обструктивных уропатий у детей / А. Д. Айнакулов, С. Н. Зоркин. – EDN PTVGNF // Гематология и трансфузиология. – 2012. – № 6. – С. 23–26.

3. Дубров, В. И. Модифицированная односторонняя лапароскопическая экстравезикальная антирефлюксная операция / В. И. Дубров, С. Г. Бондаренко, И. М. Каганцов. – DOI 10.30946/2219-4061-2018-8-2-26-34. – EDN YLLGBF // Российский вестник детской хирургии, анестезиологии и реаниматологии. – 2018. – Т. 8, № 2. – С. 24–32.

4. Коган, М. И. Антирефлюксный уретероцистоанастомоз по Bradič у детей с рецидивным обструктивным мегауретером / М. И. Коган, В. В. Сизонов. – DOI 10.18565/urology.2022.2.5-10. – EDN ZPHNQF // Урология. – 2022. – № 2. – С. 5–10.

5. Кулаев, А. В. Лапароскопическая коррекция патологии уретеровезикального сегмента при полном удвоении верхних мочевых путей у детей : дис. … канд. мед. наук : 14.01.19 / Кулаев Артур Владимирович. – Москва, 2021. – 107 с.

6. Минимально инвазивная реимплантация мочеточника при обструктивном мегауретере у детей. Мультицентровое исследование / Н. Р. Акрамов, Ю. В. Баранов, С. Г. Бондаренко [и др.]. – DOI 10.17816/psaic1806. – EDN FMISEU // Российский вестник детской хирургии, анестезиологии и реаниматологии. – 2024. – Т. 14, № 3. – С. 321–332.

7. Николаев, В. В. Эндоскопическое лечение пузырно-мочеточникового рефлюкса у детей / В. В. Николаев, В. Д. Кулаев, Ф. К. Абдуллаев // Детская хирургия. – 1997. – № 1. – С. 51–54.

8. Патент № 2798357 C1 Российская Федерация, МПК A61B 17/11, A61B 17/00, A61F 2/82. Способ лапароскопической продольной интравезикальной уретероци-

стонеоимплантации в условиях дефицита длины мочеточника : № 2022105690 : заявл. 03.03.2022 : опубл. 21.06.2023 / Шмыров О. С., Бондаренко С. Г., Кулаев А. В., Суров Р. В., Шарков С. М., Лазишвили М. А., Волкова А. А., Маргиева Д. А. – 12 с.

9. Повторная уретероцистонеоимплантация у ребенка 13 лет с рецидивом пузырно-мочеточникового рефлюкса в оба сегмента удвоенной почки / Д. А. Маргиева, С. М. Шарков, О. С. Шмыров [и др.]. – DOI 10.46563/1560-9561-2024-27-5-394-398. – EDN GVSFCA // Российский педиатрический журнал. – 2024. – Т. 27, № 5. – С. 394–398.

10. Повторные операции на уретеро-везикальном сегменте у детей в условиях дефицита длины мочеточника / Д. А. Маргиева, С. М. Шарков, О. С. Шмыров [и др.]. – DOI 10.46563/1560-9561-2025-28-6-434-439. – EDN CCWMEQ // Российский педиатрический журнал. – 2025. – Т. 28, № 6. – С. 434–439.

11. Результаты оперативного лечения пузырно-мочеточникового рефлюкса высоких степеней у детей / Н. В. Марков, И. М. Каганцов, И. А. Турабов [и др.]. – EDN ZSRQRV // Экспериментальная и клиническая урология. – 2017. – № 3. – С. 110–113.

12. Функциональные изменения мочевого пузыря после операции Боари / В. Н. Демченко, А. И. Гарагатый, Д. В. Щукин [и др.]. – EDN HVYBTB // The Scientific Heritage. – 2020. – Т. 46, № 3. – С. 11–16.

13. Хинман, Ф. Оперативная урология: Атлас / Ф. Хинман ; перевод с английского А. В. Мартюшев [и др.] под ред. Ю. Г. Аляева, В. А. Григоряна. – Москва : ГЭОТАР-МЕД, 2001. – 1192 с. – ISBN 5-9231-0055-X.

14. Эндоскопическая коррекция пузырно-мочеточникового рефлюкса после реимплантации мочеточника у детей / В. И. Дубров, С. Г. Бондаренко, И. М. Каганцов, В. В. Сизонов. – DOI 10.18821/1560-9510-2020-24-4-229-233. – EDN ONFWUA // Детская хирургия. – 2020. – Т. 24, №4. – С. 229–233.

15. Эффективность реконструктивных операций при патологии уретеровезикального сегмента / Д. А. Маргиева, С. М. Шарков, О. С. Шмыров, А. В. Кулаев. – DOI 10.20953/1817-7646-2025-6-86-91. – EDN XHTBIM // Вопросы практической педиатрии. – 2025. – Т. 20, № 6. – С. 86–91.

16. A comparison of robot-assisted laparoscopic ureteral reimplantation and conventional laparoscopic ureteral reimplantation for the management of benign distal ureteral stricture / Y. Zhang, W. Ouyang, H. Xu [et al.]. – DOI 10.22037/uj.v0i0.5478. – PMID 32207138 // Urology Journal. –2020. – Vol. 17, No. 3. – P. 252–256.

17. A multi-institutional European comparative study of open versus robotic-assisted laparoscopic ureteral reimplantation in children with high grade (IV-V) vesicoureteral reflux / S. Sforza, B. B. Marco, B. Haid [et al.]. – DOI 10.1016/j.jpurol.2023.11.006. – PMID 38000950 // Journal of Pediatric Urology. – 2024. –Vol. 20, No. 2. – P. 283–291.

18. A multi-institutional experience utilizing Boari flap in robotic urinary reconstruction laparoscopy / T. D. Corse, L. Dayan, N. Cheng [et al.]. – DOI 10.1089/end.2022.0618. – PMID 37128188 // Journal of endourology. – 2023. – Vol. 37, No. 7. – P. 775–780.

19. A new technique for retrograde flexible ureteroscopy after Cohen cross-trigonal ureteral reimplantation / L. Lusuardi, S. Hruby, S. Jeschke [et al.]. – DOI 10.1159/000328390. – PMID 21876322 // Urologia internationalis. – 2011. – Vol. 87, No. 3. – P. 260–262.

20. Alshammari, D. Recent advances in paediatric vesicoureteral reflux: risk assessment and management strategies / D. Alshammari, S. S. Banu, P. Yadav. – DOI 10.56434/j.arch.esp.urol.20257808.126. – PMID: 41111365 // Archivos Espanoles de Urologia. – 2025. – Vol. 78, No. 8. – P. 956–966.

21. Awad, K. Long-term outcome of JJ stent insertion for primary obstructive megaureter in children / K. Awad, M. N. Woodward, M. S. Shalaby. – DOI 10.1016/j.jpurol.2018.09.011. – PMID 30385050 // Journal of Pediatric Urology. – 2019. – Vol. 15, No. 1. – P. 66.e1–66.e5.

22. Babu, R., A systematic review and meta-analysis comparing outcomes of laparoscopic extravesical versus trans vesicoscopic ureteric reimplantation / R. Babu, V. V. S. Chandrasekharam. – DOI 10.1016/j.jpurol.2020.09.006. – PMID 33023851 // Journal of Pediatric Urology. – 2020. – Vol. 16, No. 6. –P. 783–789.

23. Bailey, R. R. End-stage reflux nephropathy / R. R. Bailey, K. L. Lynn, R. A. Robson. – DOI 10.3109/08860229409044845. – PMID 8184143 // Renal Failure. – 1994. – Vol. 16, No. 1. –P. 27–35.

24. Boari, A. Contribute speremental alla plastica delle uretere / A. Boari // Atti. Accad. Fisiocrit Siena Med. Fis. – 1894. – Vol. 14. – P. 444 [in Italian].

25. Bondarenko, S. Laparoscopic extravesical transverse ureteral reimplantation in children with obstructive megaureter / S. Bondarenko. – DOI 10.1016/j.jpurol.2013.01.001. – PMID 23491982 // Journal of Pediatric Urology. – 2013. – Vol. 9, No. 4. – P. 437–441.

26. Boswell, T. C. Advancements in Surgical Management of Megaureters reflux / T. C. Boswell. – DOI 10.1007/s11934–024-01214-8. – PMID 38954357 // Current urology reports. – 2024. – Vol. 25, No. 9. – P. 215–223.

27. Burbige, K. A. Ureteral reimplantation: a comparison of results with the cross-trigonal and Politano-Leadbetter techniques in 120 patients / K. A. Burbige. – DOI 10.1016/s0022-5347(17)38090-4. – PMID 1942289 // The Journal of Urology. – 1991. – Vol. 146, No. 5. – P. 1352–1353.

28. Campbell-Walsh Urology: 4-Volume Set / A. J. Wein, L. R. Kavoussi, A. W. Partin, C. A. Peters. – 11th Ed. – Philadelphia : Elsevier, 2016. – 4168 p. – ISBN 9781455775675.

29. Clinical course of 822 children with prenatally detected nephrouropathies / I. G. Quirino, J. S. S. Diniz, M. C. F. Bouzada [et al.]. – DOI 10.2215/CJN.03400411. – PMID 22266574 // Clinical Journal of the American Society of Nephrology. – 2012. – Vol. 7, No. 3. – P. 444–451.

30. Clinical efficacy of laparoscopic Lich-Gregoir versus transvesicoscopic Cohen reimplantation for ureterobladder junction malformations in children reflux / R. Pan, Q. Xie, C. Wang [et al.]. – DOI 10.1007/s00345-024-04863-z. – PMID 38478056 // World Journal of Urology. – 2024. – Vol. 42, No. 1. – P. 148.

31. Clinical outcomes and risk factor analysis of early endoscopic puncture decompression for ureterocele associated with duplex kidney in children: a single-center retrospective study / Y. Zhang, Y. Zhang, J. Jiang [et al.]. – DOI 10.1007/s11255-023-03694-y. – PMID 37393384 // International Urology and Nephrology. – 2023. – Vol. 55, No. 10. – P. 2373–2379.

32. Coexisting ureteropelvic junction obstruction and vesicoureteral reflux: diagnostic and therapeutic implications / J. G. Hollowell, H. G. Altman, H. M. Snyder 3rd, J. W. Duckett. – DOI 10.1016/s0022-5347(17)38793-1. – PMID 2746763 // The Journal of Urology. – 1989. – Vol. 142, No. 2, Pt. 2. – P. 490–493; discussion 501.

33. Cohen, S. J. Ureterocystoneostomie: eineneue antireflux technik / S. J. Cohen // Aktuelle Urologie. – 1975. – Vol. 6. – P. 1–6.

34. Coleman, J. W. Ureterovesical reimplantation in children. Surgical results in 491 children / J. W. Coleman, J. H. McGovern. – DOI 10.1016/0090-4295(78)90463-6. – PMID 726169 // Urology. – 1978. – Vol. 12, No. 5. – P. 514–518.

35. Comparison of electrocautery versus holmium laser energy source for transurethral ureterocele incision: an outcome analysis from a tertiary care institute / A. Sharma, G. Garg, A. Sharma [et al.]. – DOI 10.1007/s10103–020-03051-w. – PMID 32494979 // Lasers in Medical Science. – 2021. – Vol. 36, No. 3. – P. 521–528.

36. Comparison of intravesical (Cohen) and extravesical (Lich-Gregoir) ureteroneocystostomy in the treatment of unilateral primary vesicoureteric reflux in children / M. S. Silay, T. Turan, Y. Kayalı [et al.]. – DOI 10.1016/j.jpurol.2017.09.014. – PMID 29146303 // Journal of Pediatric Urology. – 2018. – Vol. 14, No. 2. – P. 65.e1–65.e4.

37. Comparison of open and pneumovesical approaches for Politano-Leadbetter ureteric reimplantation: a single-center long-term follow-up study / B. S. Tae, B. J. Jeon, H. Choi [et al.]. – DOI 10.1016/j.jpurol.2019.05.033. – PMID 31266684 // Journal of Pediatric Urology. – 2019. – Vol. 15, No. 5. – P. 513.e1-513.e7.

38. Comparison of transvesicoscopic Cohen and transvesicoscopic Politano-Leadbetter ureteral reimplantation in the treatment of ureterovesical junction obstruction (UVJO) in children: a single-center long-term follow-up study / G. Zhou, Y. Zeng, S. Liang [et al.]. – DOI 10.1007/s00383-025-06005-x. – PMID 40164793 // Pediatric Surgery International. – 2025. – Vol. 41, No. 1. – P. 103.

39. Cost-effectiveness analysis of robot-assisted laparoscopic surgery for complex pediatric surgical conditions analysis / J. Huang, Z. Huang, H. Mei [et al.]. –DOI 10.1007/s00464-023-10399-x. – PMID 37721590 // Surgical Endoscopy. – 2023. – Vol. 37, No. 11. – P. 8404–8420.

40. De Castro, R. Retrograde ureteral access after cross-trigonal ureteral reimplantation: A straightforward technique / R. De Castro, K. C. Hubert, J. S. Palmer. – DOI 10.1016/j.jpurol.2010.02.004. – PMID 20227349 // Journal of Pediatric Urology. – 2011. – Vol. 7, No. 1. – P. 57–60.

41. Efficacy and safety of robot-assisted laparoscopic, laparoscopic and open surgery in ureteral reimplantation: a network meta-analysis and systematic review / G. Fan, K. Li, Y. Wang [et al.]. – DOI 10.1007/s13304-022-01344-z. – PMID 35925510 // Updates in Surgery. – 2022. – Vol. 74, No. 5. – P. 1491–1499.

42. Ehrlich, R. M. Laparoscopic vesicoureteroplasty in children: initial case reports / R. M. Ehrlich, A. Gershman, G. Fuchs. – DOI 10.1016/0090-4295(94)90058-2. – PMID 8116127 // Urology. – 1994. – Vol. 43, No. 2. – P. 255–261.

43. Elder, J. S. Guidelines for consideration for surgical repair of vesicoureteral reflux / J. S. Elder. – DOI 10.1097/00042307-200011000-00008. – PMID 11148729 // Current Opinion in Urology. – 2000. – Vol. 10, No. 6. – P. 579–585.

44. Endoscopic combined intrarenal surgery without ureteral access sheath performed for renal stone after Cohen reimplantation / T. Fukuda, R. Kawahata, H. Tajirika [et al.]. – DOI 10.1002/iju5.12731. – PMID 38966770 // IJU Case Reports. – 2024. – Vol. 7, No. 4. – P. 305–307.

45. Endoscopic dilatation/incision of primary obstructive megaureter. A systematic review. On behalf of the EAU pediatric urology guidelines panel / M. Skott, M. Gnech, L. A't Hoen [et al.]. – DOI 10.1016/j.jpurol.2023.09.005. – PMID 37758534 // Journal of Pediatric Urology. – 2024. – Vol. 20, No. 1. – P. 47–56.

46. Endoscopic injection of bulking agents in pediatric vesicoureteral reflux: a narrative review of the literature / M. Escolino, N. Kalfa, M. Castagnetti [et al.]. – DOI 10.1007/s00383-023-05426-w. – PMID 36806763 // Pediatric Surgery International. – 2023. – Vol. 39, No. 1. – P. 133.

47. Endoscopic treatment of vesicoureteral reflux associated with ureterocele / B. Chertin, N. Mohanan, A. Farkas, P. Puri – DOI 10.1016/j.juro.2007.03.170. – PMID 17707044 // The Journal of Urology. – 2007. – Vol. 178, No. 4 (Pt. 2). – P. 1594–1597.

48. Extravesical ureteral reimplantation following Lich-Gregoir technique for the correction of vesico-ureteral reflux retrospective comparative study open vs. laparoscopy / N. Bustangi, A. Kallas Chemaly, A. Scalabre [et al.]. – DOI 10.3389/fped.2018.00388. – PMID 30619786 // Frontiers in Pediatrics. – 2018. – No. 6. – P. 388.

49. Extravesical vs. intravesical ureteric reimplantation for primary vesicoureteral reflux: A systematic review and meta-analysis / Z. W. Law, C. C. P. Ong, T.-L. Yap [et al.]. – DOI 10.3389/fped.2022.935082. – PMID 36340705 // Frontiers in Pediatrics. – 2022. – No. 10 – P. 935082.

50. Fanning, D. M. An unusual presentation of bilateral Hutch diverticula / D. M. Fanning, M. Morrin, R. Power. – DOI 10.1136/bcr–2014-204398. – PMID 24859560 // BMJ Case Reports. – 2014. – Article ID: bcr2014204398.

51. Farrugia, M. K. The utilization of stents in the management of primary obstructive megaureters requiring intervention before 1 year of age / M. Farrugia, H. A. Steinbrecher, P. S. Malone. – DOI 10.1016/j.jpurol.2010.04.015. – PMID 20494618 // Journal of Pediatric Urology. – 2011. – Vol. 7, No. 2. – P. 198–202.

52. Glenn, J. F. Distal tunnel ureteral reimplantation / J. F. Glenn, E. E. Anderson. – PMID 5963385 // Transaction of the American Association of Genito-Urinary Surgeons. – 1966. – No. 58. – P. 37–41.

53. Glenn, J. F. Technical considerations in distal tunnel ureteral reimplantation / J. F. Glenn, E. E. Anderson. – DOI 10.1016/s0022-5347(17)57432-7. – PMID 564976 // The Journal of Urology. – 1978. – Vol. 119, No. 2. – P. 194–198.

54. Gregoir, W. Le traitement chirurgical du reflux vesico-ureteral congenital / W. Gregoir. – PMID 14197630 // Acta Chirurgica Belgica. – 1964. – Vol. 63. – P. 432 [in French].

55. GSDMD-dependent neutrophil extracellular traps promote macrophage-to-myofibroblast transition and renal fibrosis in obstructive nephropathy study / Y. Wang, Y. Li, Z. Chen [et al.]. – DOI 10.1038/s41419-022-05138-4. – PMID 35941120 // Cell Death and Disease. – 2022. – Vol. 13, No. 8. – P. 693.

56. Heidenreich, A. Ureteral reimplantation: a comparison of results with the Lich-Gregoir, psoas hitch and Politalo-Leadbetter techniques in 196 children / A. Heidenreich // Urology. A (Suppl.). – 2006. – S. 40. –P. 1–14.

57. Hutch diverticulum revealed by intermittent inguinal mass and associated vesico-ureteral reflux in a child laparoscopy / A. Chaabouni, K. Ouertani, W. Elleuch [et al.]. – DOI 10.1016/j.eucr.2026.103498. – PMID 42317488 // Urology case reports. – 2026. – Vol. 67. – P. 103498.

58. Hutch diverticulum: from embryology to clinical practice / I. Gkalonaki, M. Anastasakis, C. Panteli, I. Patoulias. – DOI 10.24425/fmc.2022.144083. – PMID 36854087 // Folia Medica Cracoviensia – 2022. – Vol. 62, No. 4. – P. 57–62.

59. IL-33 attenuates renal fibrosis via group2 innate lymphoid cells reflux / R. Nagashima, H. Ishikawa, Y. Kuno [et al.]. – DOI 10.1016/j.cyto.2022.155963. – PMID 35868116 // Cytokine. – 2022. – Vol. 157. –. – P. 155963.

60. Impact of de novo vesicoureteral reflux on transurethral surgery outcomes in pediatric patients with ureteroceles / S. H. Song, D. H. Lee, H. Kim [et al.]. – DOI 10.4111/icu.2019.60.4.295. – PMID 31294139 // Investigative and Clinical Urology. – 2019. – Vol. 60, No. 4. – P. 295–302.

61. Initial experience of a simplified modified Politano-Leadbetter technique for pneumovesicoscopic ureteral reimplantation in children / H. Xu, Q. Meng, Y. Zhang [et al.]. – DOI 10.21037/tp. –PMID 40800179 // Translational Pediatrics. – 2025. –Vol. 14, No. 7. – P. 1520–1529.

62. Jayanthi, V. Vesicoscopic cross-trigonal ureteral reimplantation: high success rate for elimination of primary reflux / V. R. Jayanthi. – DOI 10.1016/j.jpurol.2018.04.005. – PMID 29748123 // Journal of Pediatric Urology. – 2018. – Vol. 14, No. 4. – P. 324.e1–324.e5.

63. Khalil, F. Retrograde approach to a diverticular kidney stone through a vesicoureteral Cohen's reimplantation: a novel surgical technique / F. Khalil, M. Tligui, O. Traxer. – DOI 10.1155/2013/247528. – PMID 23573454 // Case Reports in Urology. – 2013. – P. 247528.

64. Knight, R. B. Strategies for open reconstruction of upper ureteral strictures / R. B. Knight, S. J. Hudak, A. F. Morey. – DOI 10.1016/j.ucl.2013.04.005. – PMID 23905933 // Urologic Clinics of North America. – 2013. – Vol. 40, No. 3. – P. 351–361.

65. Kutasy, B. History of endoscopic treatment of vesicoureteral reflux / B. Kutasy, D. Coyle. – DOI 10.1007/s00383-023-05468-0. – PMID 37097492 // Pediatric Surgery International. – 2023. – Vol. 39, No. 1 – P. 187.

66. Laparoscopic cross-trigonal Cohen ureteroneocystostomy: novel technique / I. S. Gill, L. E. Ponsky, M. Desai [et al.]. – DOI 10.1016/S0022-5347(05)65680-7. – PMID 11586229 // The Journal of Urology. – 2001. – Vol. 166, No. 5. – P. 1811–1814.

67. Laparoscopic extravesical transverse ureteral reimplantation for megaureter in children: results from a multi-institutional study / V. Dubrov, O. Shmyrov, I. Kagantsov [et al.]. – DOI: 10.1007/s42804-019-00034-9 // Journal of Pediatric Endoscopic Surgery/ – 2020. – Vol. 2. – P. 21–27.

68. Laparoscopic extravesical ureteral reimplantation (LEVUR): a systematic review / A. Farina, C. Esposito, M. Escolino [et al.]. – DOI 10.21037/tp.2016.10.01. – PMID 27867854 // Translational Pediatrics. – 2016. – Vol. 5, No. 4. – P. 291–294.

69. Liu, P. A comparative study of pneumovesical Cohen versus laparoscopic dismembered Lich-Gregoir ureteral reimplantation for primary obstructive megaureter in children/ P. Liu, L. Chen, Y. Fan. – DOI 10.1007/s00383-025-06289-z. – PMID 41432815 // Pediatric Surgery International. – 2025. – Vol. 42, No. 1 – P. 50.

70. Long-term follow-up after ureteral reimplantation in children: a 12-year analysis / T. Gerwinn, M. Zellner, A. Prouza [et al.]. – DOI 10.1007/s00383-025-05992-1. – PMID 40088294 // Pediatric Surgery International. – 2025. – Vol. 41, No. 1. – Art. 95.

71. Loss of MEN1 leads to renal fibrosis and decreases HGF-Adamts5 pathway activity via an epigenetic mechanism reimplantation / B. Jin, J. Zhu, Y. Zhou [et al.]. – DOI 10.1002/ctm2.982. – PMID 35968938 // Clinical and Translational Medicine. – 2022. – Vol. 12, No. 8. – P. e982.

72. Mei, H. Robotic-assisted surgery in the pediatric surgeons' world: current situation and future prospectives / H. Mei, S. Tang. – DOI10.3389/fped.2023.1120831. – PMID 36865692 // Frontiers in Pediatrics. – 2023. – Vol. 11. – Art. 1120831.

73. Minimally Invasive versus open ureteral reimplantation in children: a systematic review and meta-analysis review / S. Feng, Z. Yu, Y. Yang [et al.]. – DOI 10.1055/s-0043-1764321. – PMID 36882103 // European journal of pediatric surgery: official journal of Austrian Association of Pediatric Surgery = Zeitschrift für Kinderchirurgie. – 2024. – Vol. 34, No. 3. – P. 245–252.

74. Morris, R. K. Congenital urinary tract obstruction / R. K. Morris, M. D. Kilby. – DOI 10.1016/j.bpobgyn.2007.08.007. – PMID 17904905 // Best Practice & Research. Clinical Obstetrics & Gynaecology. – 2008. – Vol. 22, No. 1. – P. 97–122.

75. Non-surgical management in children with non-refluxing primary megaureter: a systematic review and meta-analysis infants / K. Buder, K. Opherk, S. Mazzi [et al.]. – DOI 10.1007/s00467-023-05938-6. – PMID 36995462 // Pediatric Nephrology (Berlin, Germany). – 2023. – Vol. 38, No. 11. – P. 3549–3558.

76. Novel use of the veress needle for percutaneous retrograde ureteral access after Cohen reimplantation in children / V. V. S. Chandrasekharam, J. K. Kiran, M. N. S. U. Bhaskar, A. Phani. – DOI 10.1016/j.jpurol.2025.09.003. – PMID 40967980 // Journal of Pediatric Urology. – 2025. – Vol. 21, No. 6. – P. 1947–1949.

77. Nussbaum, V. On the formation of an artificial ureter/ V. Nussbaum, T. Marshall. – PMID 29640048 // Edinburgh Medical Journal. – 1876. – Vol. 22, No. 1. – P. 1–11.

78. Paquin, A. J. Jr. Ureterovesical anastomosis: the description and evaluation of a technique / A. J. Paquin Jr. – DOI 10.1016/S0022-5347(17)65934-2. – PMID 14430329 // The Journal of Urology. – 1959. – No. 82. – P. 573–583.

79. Peters, C. A. Intravesical robotically assisted bilateral ureteral reimplantation / C. A. Peters, R. Woo. – DOI 10.1089/end.2005.19.618. – PMID 16053348 // Journal of Endourolgy. –2005. – Vol. 19, No. 6. – P. 618–621.

80. Politano, V. A. An operative technique for the correction of vesicoureteral reflux / V. A. Politano, W. F. Leadbetter. – DOI 10.1016/S0022-5347(17)66369-9. – PMID 13539988 // The Journal of Urology. – 1958. – Vol. 79, No. 6. –P. 932–941.

81. Politano-Leadbetter ureteroneocystostomy: A 30-year experience / J. Steffens, P. H. Langen, B. Haben [et al.]. – DOI 10.1159/000064827. – PMID 10965295 // Urologia Internationalis. – Vol. 65, No. 1. – P. 9–14.

82. Primary vesicoureteral reflux / P. Puri, F. Friedmacher, M.-K. Farrugia [et al.]. – DOI 10.1038/s41572-024-00560-8. – PMID 39389958 // Nature reviews. Disease Primers – 2024. – Vol. 10, No. 1. – P. 75.

83. Risk factors for renal scarring and clinical morbidity in children with high-grade and low-grade primary vesicoureteral reflux / S. Mathias, L. A. Greenbaum, A. M. Shubha [et al.]. – DOI 10.1016/j.jpurol.2021.12.017. – PMID 35094942 // Journal of Pediatric Urology. – 2022. – Vol. 18, No. 2. – P. 225.e1–225.e8.

84. Robot-assisted extravesical ureteral reimplantation (revur) for unilateral vesicoureteral reflux in children: results of a multicentric international survey / C. Esposito, L. Masieri, H. Steyaert [et al.]. – DOI 10.1007/s00345–017-2155-9. –PMID 29248949 // World Journal of Urology. –2018. –Vol. 36, No. 3. – P. 481–488.

85. Robot-assisted extravesical ureteral reimplantation (revur) in pediatric patients: a new standard of treatment for patients with vur-a: narrative review / C. Esposito, C. Di Mento, M. Cerulo [et al.]. – DOI 10.3390/children11091117. – PMID 39334649 // Children (Basel). – 2024. – Vol. 11, No. 9. –P.1117.

86. Robot-assisted laparoscopic extravesical ureteral reimplantation (RALUR-EV): a narrative review / S. Essamoud, F. Ghidini, C. Andolfi, M. S. Gundeti. – DOI 10.21037/tp-23-336. - PMID 39399704 // Translational pediatrics. – 2024. – Vol. 13, No. 9. – P. 1634–1640.

87. Robot-assisted laparoscopic versus open ureteral reimplantation for pediatric vesicoureteral reflux: a systematic review and meta-analysis / T. Deng, B. Liu, L. Luo [et al.]. – DOI 10.1007/s00345-018-2194-x – PMID 29374841 // World Journal of Urology. – 2018. – Vol. 36, No. 5. – P. 819–828.

88. Robot-assisted technique for Boari flap ureteric reimplantation: replicating the techniques of open surgery in robotics / J. U. Stolzenburg, B. P. Rai, M. Do [et al.]. – DOI 10.1111/bju.13502. – PMID 27103101 // BJU International. – 2016. – Vol. 118, No. 3. – P. 482–484.

89. Saldivar, R. M. Bladder dysfunction after ureteral reimplantation / R. M. Saldivar, A. W. Johnston, J. D. Roth. – DOI 10.1007/s11884-022-00658-3 // Current Bladder Dysfunction Reports. – Vol. 17. – P. 169–178.

90. Salvage dextranomer-hyaluronic acid copolymer for persistent reflux after ureteral reimplantation: early success rates / Y. Bar-Yosef, M. Castellan, D. Joshi [et al.]. – DOI 10.1016/j.juro.2011.01.014. – PMID 21555029 // The Journal of Urology. – 2011. – No. 185 (6 Suppl.). – P. 2531–2535.

91. Single-center experience with pediatric laparoscopic extravesical reimplantation: safe and effective in simple and complex anatomy / A. P. Bayne, J. M. Shoss, N. R. Starke, L. J. Cisek. – DOI 10.1089/lap.2011.0299. – PMID 22166147 // Journal of Laparoendoscopic & Advanced Surgical Techniques. Part A. – 2012. – No. 22. – P. 102–106.

92. Society for maternal-fetal medicine. Ectopic ureterocele / Society for Maternal-Fetal Medicine, N. Ghaffari. – DOI 10.1016/j.ajog.2021.06.041. – PMID 34507796 // American Journal of Obstetrics and Gynecology. – 2021. – Vol. 225, No. 5. – P. B14–B15.

93. Successful percutaneous flexible ureteroscopy for treatment of distal ureteral stones under modified Valdivia position after Cohen reimplantation / T. Inoue, F. Yamamichi, T. Endo [et al.]. – DOI 10.1002/iju5.12081. – PMID 32743425 // IJU Case Reports. – 2019. – Vol. 2, No. 5. – P. 245–248.

94. Summary of the AUA Guideline on management of primary vesicoureteral reflux in children / C. A. Peters, S. J. Skoog, B. S. Arant Jr [et al.]. – DOI 10.1016/j.juro.2010.05.065. – PMID 20650499 // The Journal of Urology. – 2010. – Vol. 184. – No. 3. – P. 1134–1144.

95. Surgical Management of Vesicoureteral Junction Obstruction in Children: A Comparative Study Between Transvesicoscopic Cohen Reimplantation and Transumbilical Laparoendoscopic Single-Site Lich-Gregoir Techniques / W. Li, H. Dong, P. Chen [et al.]. – DOI 10.1089/end.2021.0309. – PMID 35323047 // Journal of endourology. – 2022. – Vol. 36, No. 8 – P. 1043–1049.

96. Surgical results in the international reflux study in children (Europe) / K. Hjälmås, G. Löhr, T. Tamminen-Möbius [et al.]. – DOI 10.1016/s0022-5347(17)36996-3. – PMID 1433583 // The Journal of Urology. – 1992. – Vol. 148, No. 5, Pt. 2. – P. 1657–1661

97. The Application of Robotic-Assisted Surgery in Renal Disorders of Infants and Toddlers: A Retrospective Cohort Analysis. / C. Yang, C. Zhang, J. Liu, C. Mao. – DOI

10.1177/10926429251377438. – PMID 40991408 // Journal of Laparoendoscopic and Advanced Surgicul Techniques. Part A. – 2025. –Vol. 35, No. 11 – P. 903–912.

98. The decline of the open ureteral reimplant in the United States: national data from 2003 to 2013 / M. P. Kurtz, J. J. Leow, B. K. Varda [et al.]. – DOI 10.1016/j.urology.2016.07.024. – PMID 27473557 // Urology. – 2017. – No. 100 – P. 193–197.

99. The first decade of robotic surgery in children / T. P. Cundy, K. Shetty, J. Clark [et al.]. – DOI 10.1016/j.jpedsurg.2013.01.031. – PMID 23583146 // Journal of Pediatric Surgery. – 2013. – Vol. 48, No. 4. – P. 858–865.

100. The Politano-Leadbetter antireflux plasty. Investigation of complications in 245 children / H. G. Dietz, J. B. Schmidt, A. Fau-Bader [et al.] // European journal of pediatric surgery. – 1996. – Vol 6, No. 5. – P. 277–280.

101. Transvesicoscopic ureteral reimplantation: Politano-Leadbetter versus Cohen technique / S. Soh, Y. Kobori, T. Shin [et al.]. – DOI 10.1111/iju.12702. – PMID 25754455 // International Journal of Urology. – 2015. – Vol. 22, No. 4. – P. 394–399.

102. Update and Summary of the European Association of Urology/European Society of Paediatric Urology Paediatric Guidelines on Vesicoureteral Reflux in Children reimplantation / M. Gnech, L. 't Hoen, A. Zachou [et al.]. – DOI 10.1016/j.eururo.2023.12.005. – PMID 38182493 // European Urology. – 2024. – Vol. 85, No.5. – P. 433–442.

103. Ureteral stricture: current treatment algorithm and key surgical principles in the robotic upper urinary tract reconstruction era/ A. Bourillon, B. Peyronnet, B. B. McGuire [et al.]; CORRUS-T Collaborative Research on Reconstruction of Ureteral Stricture-Transatlantic. – DOI 10.1007/s00345-025-06181-4. – PMID 41546831 // World Journal of Urology. – 2026. – Vol. 44, No. 1. – P. 102. [Erratum in: Correction: Ureteral stricture: current treatment algorithm and key surgical principles in the robotic upper urinary tract reconstruction era / A. Bourillon, B. Peyronnet, B. B. McGuire [et al.] ; CORRUS-T Collaborative Research on Reconstruction of Ureteral Stricture-Transatlantic. – DOI 10.1007/s00345-026-06328-x. – PMID 41963710 // World Journal of Urology. – 2026. – Vol. 44, No. 1. – P. 291]

104. Urinary tract anomalies and their role in pediatric stone formation / R. B. Ergül, M. F. Ozervarli, K. C. Oba [et al.]. – DOI 10.1007/s00345-025-05962-1 – PMID 41083800 // World Journal of Urology. – 2025. – Vol. 43, No. 1. – P. 609.

105. Woodard, J. R. Ureteral reimplantation: Paquin's procedure after 12 years / J. R. Woodard, G. Keats. – DOI 10.1016/s0022-5347(17)60573-1. – PMID 4573112 // The Journal of Urology. – 1973. – Vol. 109, No. 5 – P. 891–894.

106. Yağız, B. Ureteral reimplantation aligned laparoscopically: Pneumovesicoscopic Politano-Leadbetter reimplantation in children. / B. Yağız, B. D. Demirel. – DOI 10.1016/j.jpurol.2021.02.007. – PMID 33637456 // Journal of Pediatric Urology. – 2021. –Vol. 17, No. 3 – P. 413.e1–413.e8.

107. Zhang, T. Correlation not Causation: Looking Back at the History of VUR / T. Zhang, J. Wiygul. – DOI 10.1016/j.urology.2024.06.002. – PMID 38871307 // Urology. – 2024. –Vol. 193. – P. 231–236.

108. Zhao, B. Antimicrobial prophylaxis for vesicoureteral reflux: which subgroups of children benefit the most? / B. Zhao, A. Ivanova, N. Shaikh. – DOI 10.1007/s00467-024-06291-y. – PMID 38244067 // Pediatric Nephrology (Berlin, Germany). – 2024. – Vol. 39, No. 6. – P. 1859–1863. [Update of: Zhao, B. Antimicrobial prophylaxis for vesicoureteral reflux: which subgroups of children benefit the most? / B. Zhao, A. Ivanova, N. Shaikh. – DOI 10.21203/rs.3.rs-3286108/v1. – PMID 37693511 // Research Square [Preprint]. – 2023. – Vol. 30, No. 6. – Art. rs.3.rs–3286108]

109. Zimmerman, I. J., Direct uretero-cysto-neostomy with the short ureter in the cure of ureterovaginal fistula / I. J. Zimmerman, W. E. Precourt, C. C. Thompson. – DOI 10.1016/S0022-5347(17)65671-4. – PMID 13847537 // The Journal of Urology. – 1960. – No. 83. – P. 113–115.